

مقایسه اثر حفاظتی عصاره آبی پروپولیس ایرانی در مدل بیماری پارکینسون القا شده توسط ۶-هیدروکسی دوپامین در موش صحرایی نر با ال دوپا: ارزیابی رفتاری و بافت‌شناسی

منوچهر صفری^۱ (Ph.D)، لیلا بادبان^{۱*} (M.Sc)، حمیدرضا ثامن^۱ (Ph.D)، احمدرضا بندگی^۲ (Ph.D)، علی رشیدی پور^۳ (Ph.D)، عباسعلی وفایی^۳ (Ph.D)

۱- دانشگاه علوم پزشکی سمنان، دانشکده پزشکی، گروه علوم تشریح

۲- دانشگاه علوم پزشکی سمنان، دانشکده پزشکی، گروه بیوشیمی

۳- دانشگاه علوم پزشکی سمنان، دانشکده پزشکی، گروه فیزیولوژی

چکیده

سابقه و هدف: بیماری پارکینسون یک اختلال نوروپاتولوژیک شایع و پیش‌رونده است که به علت تحلیل رفتن سیستم دوپامینرژیک بخش متراکم جسم سیاه ایجاد می‌شود. با توجه به نقش رادیکال‌های آزاد و عوامل اکسیداتیو در ایجاد این بیماری، به نظر می‌رسد که عصاره آبی پروپولیس با داشتن ترکیبات آنتی‌اکسیدانی بتواند مانع از تخریب نورونی شود. در این مطالعه اثرات نوروپروتکتیو تجویز داخل صفاقی عصاره آبی پروپولیس ایرانی در مدل تجربی بیماری پارکینسون با ال دوپا مقایسه شده است.

مواد و روش‌ها: در این تحقیق ۴۰ سر موش صحرایی نر بالغ به طور تصادفی به ۸ گروه نرمال، پارکینسونی (ضایعه‌دیده)، گروه‌های پارکینسونی و تحت درمان با دوزهای ۵۰ و ۱۰۰ mg/kg و عصاره آبی پروپولیس، گروه‌های پیش‌درمان با دوزهای ۵۰ و ۱۰۰ mg/kg و عصاره آبی پروپولیس، گروه پارکینسونی و تحت درمان با ۱۰ mg/kg ال دوپا و گروه شم (SH) تقسیم شدند. مدل اولیه بیماری پارکینسون توسط تزریق ۴ میکروگرم ۶-هیدروکسی دوپامین به داخل استریاتوم طرف چپ ایجاد گردید. دو گروه پیش‌درمان از ۲ هفته قبل از ایجاد بیماری روزانه ۵۰ و ۱۰۰ mg/kg عصاره آبی پروپولیس ایرانی را به روش داخل صفاقی دریافت کردند. دو هفته پس از ایجاد بیماری گروه‌های درمانی نیز به مدت ۲ هفته عصاره آبی را به صورت داخل صفاقی با دوزهای ۵۰ و ۱۰۰ mg/kg دریافت کردند. در پایان درمان ارزیابی رفتاری، شمارش نورون‌های بخش متراکم جسم سیاه در رابطه با همه گروه‌ها بررسی شد.

یافته‌ها: نتایج ما نشان می‌دهد که عصاره آبی پروپولیس ایرانی میزان چرخش‌های القایی را در گروه‌های درمانی و پیش‌درمانی کاهش داده است و هم‌چنین تعداد نورون‌های بخش متراکم جسم سیاه را تخفیف داده است. نتیجه‌گیری: یافته‌های ما نشان می‌دهد که در مدل‌های آزمایشگاهی، تجویز داخل صفاقی عصاره آبی پروپولیس ایرانی دارای اثر حفاظتی قابل ملاحظه‌ای در برابر توکسیته ۶-هیدروکسی دوپامین می‌باشد.

واژه‌های کلیدی: پروپولیس ایرانی، بیماری پارکینسون، ۶-هیدروکسی دوپامین، ال-دوپا.

مقدمه

بیماری پارکینسون که هم‌راه با نقص حرکتی می‌باشد دژنره شدن نورون‌های دوپامینرژیک در ناحیه متراکم جسم سیاه است که منجر به کاهش دوپامین در ناحیه استریاتوم می‌شود

بیماری پارکینسون، پس از بیماری آلزایمر، دومین بیماری شایع نورودژنراتیو است [۱، ۲]. یافته اصلی در مورد پاتولوژی

اجزاء اصلی آن یعنی کافئیک اسید فنتیل استر (CAPE) و کافیلوکینونیک اسید، پینوسمبرین و عصاره آبی پروپولیس اثر حفاظتی قابل ملاحظه‌ای بر روی نوروها از خود نشان داده‌اند و این ترکیبات توانسته‌اند نوروها را از آسیب‌های ناشی از نوروتوکسین OHDA ۶ و رادیکال‌های آزاد حفظ کنند و ثابت شده است که خاصیت آنتی‌اکسیدانی آن‌ها از آنتی‌اکسیدان‌های رایج مثل ویتامین C, E بسیار قوی‌تر است [۲۱،۲۰،۱۹،۱۳]. با توجه به اهمیت رادیکال‌های آزاد در ایجاد بیماری‌های نورودژنراتیو و نقش مهم آنتی‌اکسیدان‌ها خصوصاً فلاونوئیدها در پیش‌گیری و بهبود این بیماری‌ها ما بر آن شدیم که خاصیت آنتی‌اکسیدانی عصاره آبی پروپولیس ایرانی را بر بیماری پارکینسون بررسی کنیم و نتایج حاصل را با نتایج حاصل از درمان با L-DOPA که متداول‌ترین درمان دارویی است، مقایسه کنیم. دلیل انتخاب عصاره آبی این است که کم‌تر در پژوهش‌ها از آن استفاده شده است و بیش‌تر به خواص عصاره الکلی پرداخته شده است و از طرفی دیده شده است که عصاره آبی و خصوصاً جزء اصلی آن یعنی کافیلوکینونیک اسید خاصیت آنتی‌اکسیدانی و خاصیت مهار آنزیمی بیش‌تری دارد و از طرفی قدرت جذب بیش‌تری نسبت به عصاره الکلی پروپولیس و اجزاء آن دارا می‌باشد [۱۴].

مواد و روش‌ها

انتخاب حیوان. برای انجام این تحقیق از ۴۰ سر موش صحرایی نر از نژاد albino-wistar در محدوده وزنی ۲۵۰-۲۰۰ گرم که به صورت تصادفی به گروه‌های ۵ تایی تقسیم شدند، استفاده شد. این حیوانات از حیوان‌خانه دانشگاه علوم پزشکی ایران خریداری شد و در اتاق حیوانات مرکز تحقیقات فیزیولوژی نگهداری شد. سیکل نوری به صورت ۱۲ ساعت تاریکی و ۱۲ ساعت روشنایی بود و دمای محیط نگهداری آن‌ها 23 ± 2 درجه سانتی‌گراد بود. جهت تغذیه حیوانات از غذای فشرده شده و آب شهری استفاده گردید که بدون هر گونه محدودیتی در اختیار آن‌ها قرار گرفت و حداقل ۱۰ روز

[۳]. علت این بیماری ناشناخته است، یک بیماری چندعلتی است که از علل مهم آن می‌توان به ژنتیک، آلودگی‌های محیطی، سن، سموم خارجی، سموم داخلی ناشی از متابولیسم نوروها و وجود رادیکال‌های آزاد اشاره کرد [۵،۴،۱]. رادیکال‌های آزاد، ترکیبات شیمیایی با خاصیت واکنش‌پذیری بالا هستند، این ترکیبات می‌توانند باعث جهش DNA، پراکسیداسیون لیپید و اکسیداسیون پروتئین‌ها شوند [۶]. حفاظت در برابر آسیب اکسیداتیو القا شده بر اثر رادیکال‌های آزاد در سیستم اعصاب مرکزی و از جمله در نوروها دوپامینرژیک توسط آنتی‌اکسیدان‌های با وزن مولکولی پائین نظیر ویتامین C و E و مولکول‌های پروتئینی بزرگ از قبیل سوپراکسید دسموتاز، گلوکاتیون پراکسیداز و گلوکاتیون احیاء شده انجام می‌شود [۷]. از آنتی‌اکسیدان‌های قوی فلاونوئیدها هستند، فلاونوئیدها و فنولیک‌ها بزرگ‌ترین و اصلی‌ترین گروه از اجزاء پروپولیس را تشکیل می‌دهند که خیلی از عمل‌کردهای فیزیولوژیکی آن‌ها به خواص آنتی‌اکسیدانی آن‌ها مربوط است که از طریق کاهش ظرفیت‌ها و روییدن رادیکال‌های آزاد این خاصیت را عملی می‌کنند [۸-۱۰]. پروپولیس یک ماده‌ی صمغی است که به وسیله‌ی زنبورها از جوانه‌ها یا سایر قسمت‌های گیاه جمع‌آوری می‌شود و با موم و آنزیم‌های زنبور مخلوط می‌شود؛ هم‌چنین حاوی متابولیت‌های ثانویه گیاهان می‌باشد [۱۱-۱۴]. ترکیب شیمیایی آن به خصوصیات جغرافیایی محل تهیه آن بستگی دارد [۱۶،۱۵،۱۲،۱۱]. پروپولیس حاوی بیش از ۳۰۰ جزء مختلف می‌باشد که از آن جمله می‌توان به فلاونوئیدها، بنزوئیک‌اسیدها، مشتقات سینائیک‌اسیدها، پلی‌فنل‌ها، الکل‌ها، آلدئیدها، استرها، اسیدهای آروماتیک، اسیدهای چرب، ترپنوئیدها، استروئیدها، کربوهیدرات‌ها، کوئینین‌ها، کومارین‌ها و آمینواسیدها اشاره کرد [۱۷،۱۴،۱۳،۹]. این ترکیبات دارای خواص آنتی‌ویروس، ضد التهاب، آنتی‌اکسیدان، ضد ایسکمی، ضد ترومبوز، ضد فشار خون بالا، ضد فیروز، آنتی‌باکتریالی، ضد قارچ، ضد تومور و تنظیم‌کنندگی سیستم ایمنی می‌باشند [۱۹،۱۸]. اخیراً اشاره شده است که این ترکیبات و خصوصاً

سرنگ به آهستگی از مغز خارج شد و پس از ضد عفونی کردن، محل جراحی بخیه زده شد [۲۵]. لازم به ذکر است که به گروه شاهد همان حجم و غلظت از محلول سالین-آسکوربات تزریق شد. بعد از اتمام جراحی حیوانات تا زمان به هوش آمدن به اتاقی با دمای مناسب منتقل شدند و پس از به هوش آمدن به طور انفرادی نگاهداری شدند.

تهیه عصاره آبی پروپولیس. پروپولیس خریداری شده از اداره کشاورزی (بخش زنبورداری) گرمسار به قطعات کوچک خرد شد. سپس به ۱۲ گرم از آن ۱۲۰ میلی لیتر آب مقطر افزوده شد و برای ۱ روز در دمای اتاق میکس شد سپس به مدت ۲ ساعت جوشانده شد در نهایت ۲ بار توسط کاغذ صافی wathman صاف شد و در دمای ۴ درجه و به دور از نور نگاهداری شد [۲۶].

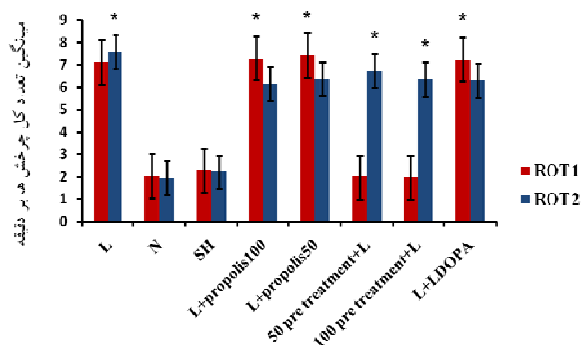
تست چرخش با Apomorphine hydrochloride

بررسی رفتار چرخشی ۲ و ۴ هفته بعد از جراحی توسط تزریق ۲/۵ mg/kg آپومورفین هیدروکلراید (sigma)، به صورت داخل صفاقی انجام پذیرفت. برای اندازه گیری تعداد دفعات چرخشها از روش بیان شده توسط Fujita [۲۷]، با مختصر تغییر استفاده گردید. به طور خلاصه، حیوانات از ۱۰ دقیقه قبل از شروع آزمایش به یک محفظه استوانه‌ای از جنس پلکسی گلاس به قطر ۳۳ و ارتفاع ۳۵ سانتی متر منتقل شده و یک دقیقه پس از تزریق دارو تعداد چرخشها در فواصل زمانی ۱۰ دقیقه‌ای به مدت ۶۰ دقیقه در شرایط آرام توسط یک شمارشگر دستی اندازه گیری شد. تعداد چرخشها به سمت چپ (ایسی لترال) به عنوان عدد منفی و چرخشها به سمت راست (کوترالترال) به عنوان عدد مثبت در نظر گرفته شدند. تعداد خالص چرخش به صورت تفاضل چرخشها محاسبه شد. قبل از شروع درمان برای تشخیص مدل پارکینسونی بر اساس روش فوق به حیوانات آپومورفین تزریق شد و حیواناتی که حداقل ۶ چرخش کامل در دقیقه (در زمان ۶۰ دقیقه بعد از تزریق آپومورفین) بر خلاف سمت ضایعه داشتند به عنوان مدل‌های پارکینسونی انتخاب شدند [۴].

قبل از انجام بررسی جهت سازگاری با محیط به حیوان‌خانه منتقل گردیدند. حیوانات به ۸ گروه نرمال (N)، پارکینسونی بدون دریافت درمان (L)، پارکینسونی تحت درمان با دوزهای ۵۰ و ۱۰۰ mg/kg [۲۳،۲۲] عصاره آبی پروپولیس (L+propolis) که به مدت ۲ هفته بعد از پارکینسونی شدن روزانه به صورت داخل صفاقی عصاره را دریافت کردند، پیش‌درمان (pretreatment+L) با دوزهای ۵۰ و ۱۰۰ میلی گرم بر کیلوگرم که ۲ هفته قبل از ایجاد ضایعه عصاره را به صورت روزانه و داخل صفاقی دریافت کردند، پارکینسونی تحت درمان با ۱۰ mg/kg [۲۴] ال‌دوپا (L+LDOPA) که به مدت ۲ هفته بعد از پارکینسونی شدن به صورت روزانه و داخل صفاقی دارو را دریافت کردند و گروه شم (SH) که حلال نوروتوکسین را توسط جراحی با استریوتاکس دریافت کردند، تقسیم شدند. همه درمان‌ها در ساعت ۱۰ صبح تزریق شد.

ایجاد مدل پارکینسونی. ابتدا موش صحرایی توسط تزریق داخل صفاقی ۱۰۰ mg/kg کتامین و ۲۰ mg/kg زایلازین (مرک آلمان) بی‌هوش شد. سپس موش در دستگاه استریوتاکس (stoelting, USA) قرار گرفت و توسط قطعه دهانی و میله‌های داخل گوشی بر روی میز جراحی ثابت شد. توسط پنبه الکی سر حیوان ضد عفونی شد و بعد از کوتاه کردن موهای ناحیه مورد نظر، توسط بیستوری یک برش طولی از میان دو چشم تا میان گوشها ایجاد گشت بعد از پاک کردن بافت‌های پیوندی از روی جمجمه و مشخص شدن ناحیه برگما نشانگر دستگاه بر روی آن تنظیم شد. سپس با توجه به مختصات استخراج شده از اطلس پاکسینوس و واتسون مختصات نقطه ناحیه متراکم جسم سیاه (SNC) چپ ($DV=8/2$, $AP=-4/8$, $ML=-1/6$) جهت تخریب با نوروتوکسین OHDA ۶ مشخص شد. پس از سوراخ کردن محل علامت‌گذاری شده توسط مته دستی، به حیوانات توسط سرنگ همیلتون ۱۰ میکرولیتری ۲ میکرولیتر از محلول سالین ۰.۹ درصد حاوی ۴، ۶ $\mu\text{g}/\mu\text{l}$ هیدروکسی دوپامین هیدروکلراید (sigma) و اسید آسکوربیک (sigma) ۰/۲٪ توسط پمپ دستی به آرامی تزریق شد، ۵ دقیقه بعد از تزریق،

از انجام عمل جراحی در حیوانات با شرایط ذکر شده انجام شد. در ۴ گروه تحت جراحی، رفتار پارکینسونی دیده شد (با میانگین ۷ دور در دقیقه) که اختلاف معناداری با گروه‌های نرمال، Sham، ۵۰ pre treatment و ۱۰۰ pre treatment داشت. در دومین ارزیابی رفتاری که ۴ هفته بعد از جراحی (۲۴ ساعت بعد از دریافت آخرین دوز درمانی) انجام شد تعداد چرخش‌ها در گروه‌های ال‌دوپا، ۵۰ L+propolis، ۱۰۰ L+propolis به‌طور معنی‌داری کاهش یافت. در گروه‌های پیش‌درمان ۵۰ و ۱۰۰ که ۲۴ ساعت بعد از آخرین دوز پیش‌درمان، تحت جراحی قرار گرفتند تعداد چرخش‌ها به‌طور معنی‌داری افزایش یافته بود (میانگین ۶ دور در دقیقه) ولی نسبت به نتایج اولین ارزیابی رفتاری در گروه‌های ۵۰ L+propolis، ۱۰۰ L+propolis، L+LDOPA، L کاهش معنی‌داری داشت. لازم به ذکر است که چرخش‌ها در گروه کنترل (L) با اختلاف معنی‌داری افزایش یافته بود (شکل ۱).



شکل ۱. میانگین تعداد کل چرخش‌ها در حیوانات گروه کنترل، یعنی پارکینسونی بدون درمان (L)، نرمال (N)، شم (SH)، پارکینسونی تحت درمان با پروپولیس (L+propolis100) ۱۰۰ mg/kg و (L+propolis50) ۵۰ mg/kg، پیش‌درمان با پروپولیس (L+pretreatment 50) و (L+pretreatment 100) ۱۰۰ mg/kg، پارکینسونی تحت درمان با ال‌دوپا (L+LDOPA) ۱۰ mg/kg. *مقایسه ارزیابی رفتاری دوم (ROT2) با میانگین تعداد چرخش‌ها در ارزیابی رفتاری اول (ROT1) ($P < 0.05$). میانگین تعداد چرخش‌ها قبل از درمان، ROT2؛ میانگین تعداد چرخش‌ها بعد از دوره درمان.

نتایج حاصل از شمارش نورونی. در این بخش آثار پروپولیس بر تعداد نورون‌های بخش متراکم جسم سیاه در هر گروه بررسی و مقایسه شد. برای ارزیابی تعداد نورون‌های بخش

مطالعات بافت‌شناسی. موش‌های همه گروه‌ها، ۲۴ ساعت پس از دریافت آخرین دوز از عصاره‌ی آبی پروپولیس ایرانی و ال‌دوپا تحت شرایط بی‌هوشی کامل کشته شده و مغز آن‌ها خارج گردید و به مدت یک هفته در محلول ثابت‌کننده ثابت شدند. قسمت مورد نظر (مغز میانی) از بقیه مغز جدا گشته و پس از شستشو با آب مقطر، با استفاده از دستگاه اتوتکنیکون مراحل پردازش نمونه‌های بافتی شامل آب‌گیری توسط اتانول و گزینول و آغشته‌سازی توسط پارافین مایع انجام شد. در مرحله بعد قالب‌گیری با پارافین انجام و برش‌هایی به ضخامت ۵ تا ۷ میکرومتر، به منظور بررسی تعداد نورون‌های بخش متراکم جسم سیاه (SNC) طبق روش بیان شده توسط Blandini و همکاران تهیه و به‌وسیله رنگ کریزل فست و یوله رنگ‌آمیزی شد [۲۸]. شمارش نورون‌های واقع در بخش متراکم جسم سیاه در برش‌های منطبق با اطلس پاکسینوس انجام گرفت. بعد از تهیه مقاطع مورد نظر از هر نمونه ۴ اسلاید به شکل تصادفی جهت شمارش کمی نورونی در ناحیه بخش متراکم جسم سیاه با بزرگ‌نمایی ۴۰ X مورد بررسی قرار گرفت. با استفاده از میکروسکوپ نوری مجهز به دوربین دیجیتال (Nikon, Coolpix, s10) تصاویر بافتی مناسب تهیه شد و سپس با استفاده از نرم‌افزار ImageJ کل نورون‌ها از بخش مدیال تا انتهاترین ناحیه SNC مورد شمارش قرار گرفتند و در نهایت میانگین تعداد نورون‌های بخش متراکم جسم سیاه هر گروه گزارش شد [۲۹].

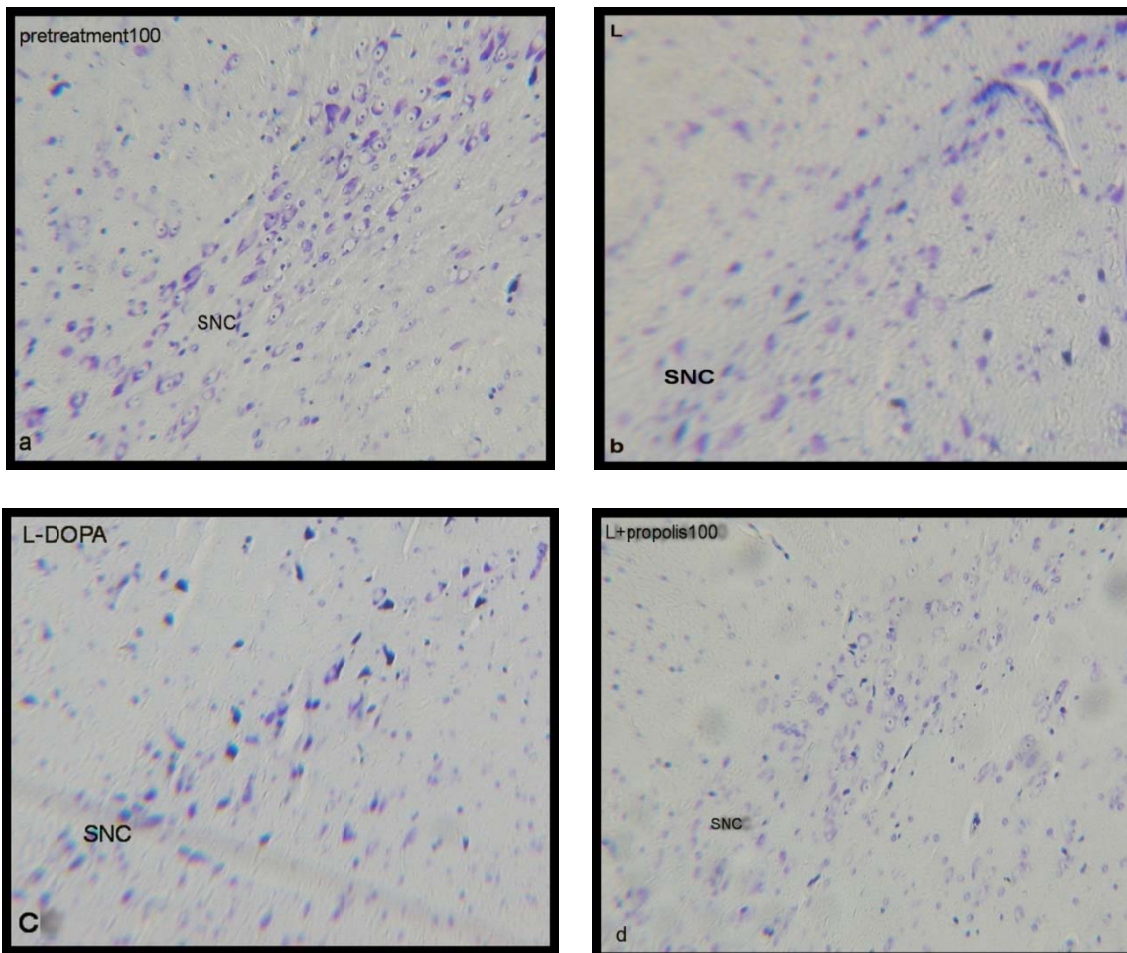
روش‌های آماری. برای ارزیابی نتایج حاصل از بررسی از آزمون آنالیز واریانس یک طرفه (one way ANOVA) و در مورد تغییرات رفتار چرخشی طی هفته چهارم در هر گروه نسبت به قبل از جراحی از آزمون Paired-t-Test برای مقایسه استفاده شد.

نتایج

نتایج حاصل از ارزیابی رفتاری. در این قسمت در تمام گروه‌ها آثار پروپولیس بر تعداد دفعات چرخش القاشده به دنبال تزریق آپومورفین ارزیابی شد. اولین ارزیابی ۲ هفته بعد

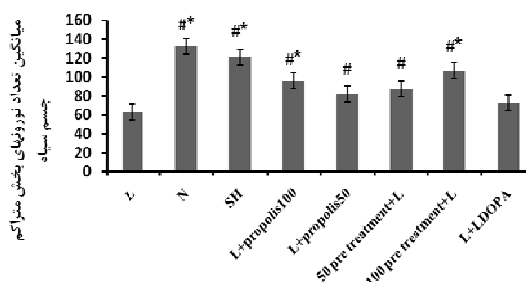
۱۰۰ دیده شد که دارای اختلاف معنی داری نسبت به سایر گروه‌ها بودند و کم‌ترین تعداد نورون‌ها در گروه‌های L و L+LDOPA دیده شد که اختلاف آن‌ها هم معنی دار بود (شکل ۲ و شکل ۳).

متراکم جسم سیاه از میان اسلایدهای مربوط به هر نمونه که حاوی محدوده مورد نظر بودند ۴ اسلاید به صورت تصادفی انتخاب شد و تعداد نورون‌ها طبق روش ذکر شده شمارش شد. همان‌طور که انتظار می‌رفت بیش‌ترین تعداد نورون‌ها در گروه‌های شم (SH) و نرمال دیده شد که نسبت به تمام گروه‌ها این اختلاف معنی دار بود. بعد از این دو گروه بیش‌ترین تعداد نورون‌ها در گروه‌های ۱۰۰ Pretreatment و L+propolis



شکل ۲. فتومیکروگراف مقاطع کرونال مغز میانی که نشان دهنده نورون‌های رنگ آمیزی شده به روش کریزل ویوله در گروه‌های (a) 100+L pretreatment، (b) L، (c) L+LDOPA، (d) L+propolis 100 است. همان‌طور که مشاهده می‌شود تعداد نورون‌ها در ناحیه متراکم جسم سیاه (SN) در گروه‌های پارکینسونی بدون درمان (L) و گروه درمان با ال دوبا (L+LDOPA) از گروه‌های پیش درمان با عصاره آبی پروپولیس ایرانی (100+L pretreatment) و گروه درمانی با عصاره آبی پروپولیس ایرانی (L+propolis 100) بطور معنی داری کمتر است. (X400)

شکل ۳. میانگین تعداد نورون‌های بخش متراکم جسم سیاه در حیوانات گروه کنترل، یعنی پارکینسونی بدون درمان (L)، نرمال (N)، شم (SH)، پارکینسونی تحت درمان با پروپولیس (L+propolis 100)، ۵۰ mg/kg (L+propolis 50) و ۱۰۰ mg/kg (100 pretreatment+L) و ۵۰ mg/kg (50 pretreatment+L) و ۱۰۰ mg/kg (L+LDOPA) تحت درمان با ال دوبا (L+LDOPA) ۱۰۰ مقایسه گروه‌ها با گروه کنترل (L) ($p < 0.05$)، #: مقایسه گروه‌ها با گروه ال دوبا (L+LDOPA) ($P < 0.05$).



بحث و نتیجه گیری

درمان‌های رایج و موجود بیماری پارکینسون محدودیت‌های بسیاری دارند، اغلب به‌طور کوتاه‌مدت تنها علائم حرکتی را بهبود می‌بخشند به طوری‌که در طی دو سال اول درمان علائم ثابت هستند اما با پیش‌رفت بیماری اختلالات حرکتی وخیم‌تر و اختلالات غیر حرکتی مانند افسردگی و دمانس پدیدار می‌شوند [۳۰]. متداول‌ترین درمان در حال حاضر استفاده از ال‌دوپا است، در مطالعات مشاهده شده است که L-DOPA کمپلکس یک میتوکندری را مهار می‌کند و درمان طولانی‌مدت با آن از فعالیت سیستم پروتازوم‌ها می‌کاهد [۳۱] در مطالعه‌ای دیگر دیده شد که L-DOPA با ناتوان کردن سیستم‌های Thioredoxin (Trx) و Glutaredoxin (Grx) که هر دو در بقای سلولی نقش دارند باعث مرگ نورونی می‌شود [۳۲]. بنابراین ال‌دوپا تا حد زیادی نتوانسته انتظارات درمانی را پاسخگو باشد در نتیجه پژوهش‌های بسیاری برای رسیدن به اقدامات پیش‌گیرانه موثر و درمان کم‌عارضه‌تر در حال انجام است. نتایج به‌دست آمده از این پژوهش نیز نشان داد که میانگین تعداد نورون‌های جسم سیاه در گروه درمانی با ال‌دوپا از گروه‌های درمانی با عصاره آبی با اختلاف معنی‌داری کم‌تر بود.

اثر عصاره آبی پروپولیس ایرانی بر ارزیابی رفتاری

کاهش تعداد چرخش‌های القاشده به وسیله تزریق آپومورفین پس از تخریب سیستم نیگرواستریاتال در گروه‌هایی که با عصاره آبی پروپولیس درمان شده‌اند و در گروه‌هایی که قبل از تخریب عصاره را به‌صورت پیش‌درمان دریافت کردند نشان‌دهنده توان حفاظتی عصاره بر نورودژنراسیون جسم سیاه و حفظ سطح دوپامین استریاتوم و جلوگیری از وقوع عدم تقارن عمل‌کردی می‌باشد. نشان داده شده است که اجزاء پروپولیس مثل کافئیک اسید فنتیل‌استر، پینوسمبرین و عصاره آبی پروپولیس که مهم‌ترین اجزایش کاپیولکینونیک اسید است عوامل حفاظت‌کننده نورونی در برابر سموم حاصل از ایسکمی یا رادیکال‌های آزاد می‌باشند [۱۳]. به نظر می‌رسد که عصاره آبی پروپولیس از طریق

مکانیسم‌هایی مرتبط با خصوصیات آنتی‌اکسیدانی و ضد التهابی خود موجب بازگشت عمل‌کردی و پیش‌گیری از تخریب بیش‌تر سیستم نیگرو استریاتال شده باشد. هر چند سیستم عصبی توانایی کم‌تری را برای ترمیم (رژنراسیون) نورون‌های آسیب‌دیده نشان می‌دهد اما ظرفیت بالایی را در جهت سازمان‌بندی مجدد در مدارهای عصبی خود در پاسخ به آسیب دارا می‌باشد. این سازمان‌بندی در نورن‌های سالم باقی‌مانده رخ می‌دهد، که در رابطه با آن، افزایش آزاد شدن دوپامین، افزایش حساسیت (supersensitivity)، افزایش تعداد گیرنده‌ها (Up-regulation)، ریشه زدن (Sporuting) و بروز تغییرات در حوزه‌های دریافتی پیام و چند مکانیسم دیگر می‌باشد. می‌توان این‌گونه نتیجه گرفت که یکی از مکانیسم‌های کاهش چرخش، می‌تواند ناشی از آثار فلاونوئیدهای موجود در عصاره بر عوامل سازمان‌دهی نورون‌های سالم و مکانیسم‌های مربوط به آن باشد [۳۳،۳۴].

بررسی‌های دیگری نیز در همین راستا وجود دارد مثلاً آب انگور قرمز و رسوراترول که از اجزاء قوی آنتی‌اکسیدانی آب انگور است و هم‌چنین جای سبز می‌توانند چرخش‌های ناشی از آپومورفین و آفتامین را در موش‌های صحرایی پارکینسونی شده کاهش دهند که این اثرات را به خواص آنتی‌اکسیدانی ترکیبات فنولیک، فلاونوئیدها و پلی‌فنول‌های موجود در آن‌ها نسبت دادند [۳۵،۳۶].

اثر عصاره آبی پروپولیس ایرانی بر تعداد نورون‌های

بخش متراکم جسم سیاه

عصاره باعث حفاظت از نورون‌ها، حتی پس از نورودژنراسیون القاشده به وسیله نوروٹوکسین ۶-هیدروکسی دوپامین می‌شود. در مطالعات بسیاری نشان داده شده است که پروپولیس می‌تواند فعالیت MAO-B, NF-κB, لیبید، پراکسیداز، پروتئین تیروزین کیناز، لیپوکسیژناز و اورنتین دکربوکسیلاز را مهار کند و از تولید ROS جلوگیری کند و در نهایت باعث بقاء سلول شود [۳۷،۸]. از مکانیسم‌های احتمالی توان حفاظتی پروپولیس، می‌توان به خاصیت مهار MAO-B اشاره نمود. در جریان متابولیسم اکسیداتیو دوپامین توسط

[1] Gardian G, Vescei L. Medical treatment of Parkinson's disease: today and the future. *Int J Clin pharmacol Ther* 2010; 48: 633-642.

[2] Guilarte TR. Manganese and Parkinson's disease: a critical review and new findings. *Environ Health Perspect* 2010; 118: 1071-1080.

[3] Wirdefeldt K, Adami HO, Cole P, Trichopoulos D, Mandel J. Epidemiology and etiology of Parkinson's disease: a review of the evidence. *Eur J Epidemiol* 2011; 26: S1-S58.

[4] Ghorbanian MT, Traihi T, Kashani M. Transdifferentiation of bone marrow stromal cells into tyrosine hydroxylase immunoreactive cells associated with angiogenesis in parkinsonian rats. *Cell J* 2010; 12: 517-524.

[5] Parris M, Kidd P. Parkinson's disease as multifactorial oxidative neuronal cells from oxidative stress by three distinct mechanisms. *Free Radical Biology & Medicine* 2001; 433-448.

[6] Sanyal J, Bavdyopadhyay SK, Banerjee TK, Mukherjee SC, Chakraborty DP, Ray BC, Rao VR. Plasma levels of lipid peroxides in patient with Parkinson's disease. *Eur Rev Med Pharmacol Scie* 2009; 13: 129-132.

[7] Ebadi M, Srinivasan SK, Baxi MD. Oxidative stress and antioxidants therapy in Parkinson's disease. *Prong Neurobiol* 1996; 48: 1-19.

[8] Jasprica I, Mornar A, Debeljac Z, Smolcic-Bubalo A, Medic-Saric M, Mayer L, Romcic Z, et al. In vivo study of propolis supplementation effects on antioxidative status and red blood cells. *J Ethnopharmacol* 2007; 110: 548-554.

[9] Padmavathi R, Senthilnathan P, Sakthisekaran D. Therapeutic effect of propolis and marker enzymes in dimethylbenz (a) anthracene-induced breast cancer in female rats. *Comp Biochem Physiol C Toxicol Pharmacol* 2006; 143: 349-354.

[10] Mani F, Damasceno HC, Novelli EL, Martins EA, Sforcin JM. Propolis: effect of different concentrations, extracts and intake period on period on seric biochemical variables. *J Ethnopharmacol* 2006; 105: 95-98.

[11] Sforcin JM1, Bankova V. Propolis: is there a potential for the development of new drugs? *J Ethnopharmacol* 2011; 133: 253-260.

[12] Mouras AL, Ferreiram AND, Andrades P, Reis LC, Novielom L, Cara C. Braziliazn green propolis inhibits inflammatory angiogenesis in murine sponge model. *Evid Based Complement Altern Med* 2011; 2011: 1-7.

[13] Kasai M, Fukumitsu H, Soumiya H, Furukawa S. Ethanol extract of Chinese propolis facilitates recovery of locomotor activity after spinal cord injury. *Evid Based Complement Altern Med* 2011; 2011: 1-9.

[14] Nakajima Y, Shimazawa M, Mishima S, Hara H. Water extract of propolis and its main constituents, caffeoylquinic acid derivatives, exert neuroprotective effects via antioxidant actions. *Life Sci* 2007; 80: 370-377.

[15] Trusheva B, Todorov I, Ninova M, Najdenski H, Daneshmand A, Bankova V. Antibacterial mono- and sesquiterpene esters of benzoic acids from Iranian propolis. *Chem Cent J* 2010; 4: 1-8.

[16] Umthong S, Phuwapraisirisan P, Puthong S, Chanchao C. In vitro antiproliferative activity of partially purified *Trigona Laeviceps* propolis from Thailand on human cancer cell lines. *BMC Complement Altern Med* 2011; 11: 1-37.

[17] Enzo A, Re E, Ortega ME, Cazzoli AF. Food preservative based on propolis: Bacteriostatic activity of propolis polyphenols and flavonoids upon *Escherichia coli*. *Food chemistry* 2007; 104: 1025-1029.

[18] Mirshafiey A, Mohsenzadegan M. Antioxidant therapy in multiple sclerosis. *Immunopharmacol Immunotoxicol* 2009; 31: 13-29.

[19] Noelker C, Bacher M, Gocke P, Wei X, Klockgether T, Du Y, Dodel R. The flavanoid caffeic acid phenethyl ester blocks 6-hydroxydopamine-induced neurotoxicity. *Neurosci Lett* 2005; 383: 39-43.

[20] Ma Z, Wei X, Fontanilla C, Noelker C, Dodel R, Hampel H, Du Y. Caffeic acid phenethyl ester blocks free radical generation and 6-hydroxydopamine-induced neurotoxicity. *Life Sci* 2006; 79: 1307-1311.

آنزیم مونوآمین اکسیداز B آب اکسیژنه تولید می‌شود. این ماده به طور طبیعی در بافت مغزی توسط سیستم گلوکوتاتیون حذف می‌شود. با این وجود در حضور آهن یا رادیکال آزاد سوپراکسید، آب اکسیژنه احیاء شده و رادیکال بسیار سمی هیدروکسیل تشکیل می‌شود [۳۸،۷]. بنابراین عصاره آبی پروپولیس از طریق مهار آنزیم MAO-B و افزایش فعالیت آنزیم‌های آنتی‌اکسیدانی مثل سوپراکسید دسموتاز، گلوکوتاتیون پراکسیداز و قدرت تام آنتی‌اکسیدانی از ایجاد استرس اکسیداتیو و آسیب در نورون‌ها جلوگیری می‌کند و در نهایت مانع از پراکسیداسیون لیپیدی نورون‌ها می‌شود و از دژنره شدن آن‌ها جلوگیری می‌کند. هم‌چنین دیده شده است که عصاره با افزایش فاکتورهای نوروتروفیک مثل BDNF که بقا و تمایز نورون‌های دوپامینرژیک را بر عهده دارد می‌تواند نورون‌های دوپامینرژیک را از آسیب نوروتوکسین حفظ کرده و باعث افزایش سطح دوپامین می‌شود که نتیجه آن افزایش نورون‌های زنده و کاهش عدم تقارن عمل‌کردی می‌باشد [۴۱-۳۹].

به طور خلاصه، پیش‌درمان با عصاره آبی پروپولیس ایرانی می‌تواند از وقوع عدم تقارن عمل‌کردی و نورودژنراسیون نورون‌های بخش متراکم جسم سیاه جلوگیری نماید. به نظر می‌رسد ویژگی‌های آنتی‌اکسیدانی فلاونوئیدهای موجود در این عصاره نقش مهمی در اثرات حفاظتی آن داشته باشد که می‌تواند به عنوان یک درمان کمکی و حفاظتی در افراد مبتلا به ویژه در مراحل اولیه کاربرد داشته باشد.

تشکر و قدردانی

نویسندگان مقاله بر خود لازم می‌دارند از مرکز تحقیقات گروه فیزیولوژی دانشگاه علوم پزشکی سمنان و گروه آناتومی دانشگاه علوم پزشکی ایران مراتب تشکر خود را به عمل آورند.

منابع

- [32] Sabens EA, Distler AM, Mielke JJ. Levodopa deactivates enzymes that regulates thiol-disulfide homeostasis and promote neuronal cell death: implication for therapy of parkinsons disease. *Biochemistry* 2010; 49: 2715-2724.
- [33] Chwrtng RK, Huston JP. The unilateral 6-hydroxydopamine lesion model in behavioral brain research analysis of functional deficits recovery and treatments. *Prog Neurobiol* 1996; 50: 257-331.
- [34] Ichitani Y, Okamura H, Nkahara D, Nagatsu I, Iyata Y. Biochemical and immunocytochemical changes induced by intrastriatal 6-hydroxydopamine injection in the rat nigrostriatal dopamine neuron system: evidence for cell death in substantianigra. *Exp Neurol* 1994; 130: 269-278.
- [35] Baluchnejadmojarad T, Roghani M. Green tea polyphenol Epigallocatechin-3-Gallat attenuates behavioral abnormality in hemi-parkinsonian rat. *Iran Biomed J* 2006; 10: 203-207.
- [36] Emami M, Hosseini A, Saeedi A, Golbidi D, Reisi P, Alaei H. Effect of red grape juice on learning and passive avoidance memory in rats. *J Isfahan Med Sch* 2010; 28: 1-8. (Persian).
- [37] Jie SX, Jun G, Yue Z. Effect of propolis flavonoids on Alzheimer disease mice induced by D-galactose. *Chinese J Gerontol* 2010; 22: 32-37.
- [38] Zheng RL, Wang PF., Li J, Liu ZM, Jia ZJ. Inhibition of the autoxidation of linoleic acid by phenylpropanoidglycosides. *Chem Phys Lipids* 1993; 65: 151-154.
- [39] Sauer H, Oertel WH. Progressive degeneration of nigrostriatal dopamine neurons following intrastriatal terminal lesions with 6-hydroxydopamine: A combined retrograde tracing and immunocytochemical study in the rat. *Neuroscience* 1994; 59: 401-415.
- [40] Hyman C, Hofer M, Brade YA, Juhasz M, Yancopoulos GD, Squinto SP, Lindsay RM. BDNF is neurotrophic factor for dopaminergic neurons of the substantianigra. *Nature* 1991; 350: 230-232.
- [41] Mattson MP, Lovell MA, Furukawa K, Markesbery WR. Neurotrophic factors attenuate glutamate-induced accumulation of peroxides, elevation of $[Ca^{2+}]_i$ and neurotoxicity, and increase antioxidant activities in hippocampal neurons. *J Neurochem* 1995; 65: 1740-1751.
- [21] Basnet P, Matsushige K, Hase K, Kadota S, Namba T. Four di-o-caffeoyl quinic acid derivatives from propolis: Potent hepatoprotective activity in experimental liver injury models. *Biol Pharm Bull* 1996; 19: 1479-1484.
- [22] Orsolic N, Basic I. Immunomodulation by water-soluble derivative of Propolis: a factor of antitumor reactivity. *J Ethnopharmacol* 2003; 84: 265-273.
- [23] Cole N, Sou PW, Ngo A, Tsang KH, Severino JA, Arun SJ, et al. Topical sydney propolis protects against UV-Radiation-Induced inflammation, lipid peroxidation and Immune suppression in mouse skin. *Int Arch Allergy Immunol* 2010; 152: 87-97.
- [24] Picconi B, Paillé V, Ghiglieri V, Bagezza V, Barone I, Lindgren HS, et al. L-DOPA dosage is critically involved in dyskinesia via loss of synaptic depotentiation. *Neurobiol Dis* 2008; 29: 327-335.
- [25] Roghani M, Behzadi G, Baluchnejadmojarad T. Efficacy of elevated body swing test in the early model of Parkinson's disease in rat. *Physiol Behav* 2002; 76: 507-510.
- [26] Cuesta A, Rodriguez A, Esteban MA, Meseguer J. In vivo effects of propolis, a honeybee product, on gilthead seabream innate immune responses. *Fish Shellfish Immunol* 2005; 18: 71-80.
- [27] Fujita M, Nishino H, Kumazaki M, Shimada S, Tohyama M, Nishimura T. Expression of dopamine transport mRNA and its binding site in fetal nigral cells transplanted into the striatum of 6-OHDA lesioned rat. *Brain Res Mol Brain Res* 1996; 39: 127-136.
- [28] Blandini F, Porter RH, Greenamyre JT. Glutamate and Parkinsons disease. *Mol Neurobiol* 1996; 12: 73-94.
- [29] Mehraeian F, Talebi R, Jameie B, Joghataei MT, Madjd Z. Neuroprotective effect of exogenous melatonin on dopaminergic neurons of the substantia nigra in ovariectomized rats. *Iran Biomed J* 2011; 15: 44-50.
- [30] Toulouse A, Sullivan AM. Progress in Parkinsons disease-where do we stand? *Prog Neurobiol* 2008; 85: 376-392.
- [31] Lipski J, Nistico R, Berretta N, Guatteo E, Bernardi G, Mercuri NB. L-DOPA: a scapegoat for accelerated neurodegeneration in Parkinsons disease? *Prog Neurobiol* 2011; 94: 389-407.

Comparison the protective effects of aqueous extract of Iranian propolis in 6-hydroxydopamine-induced model of parkinsonism in male rat with L-DOPA: A behavioral and histological evaluation

Manoucher safari(Ph.D)¹, Leila badban(Ms.c)^{1*}, Hamidrezasameni(Ph.D)¹, Ahmadrezabandegi(Ph.D)², Ali rashidipour(Ph.D)³, Abbasalivafaei(Ph.D)³.

1- Dept. of Anatomy, School of Medicine, Semnan University of Medical Sciences, Semnan, Iran.

2- Dept. of Biochemistry, School of Medicine, Semnan University of Medical Sciences, Semnan, Iran.

3- Dept. of Physiology, School of Medicine, Semnan University of Medical Sciences, Semnan, Iran.

(Received: 25 Sep 2013; Accepted: 12 Apr 2014)

Introduction: Parkinson's disease(PD) is a common and progressive neuropathological disorder due to degeneration of neurodopaminergic system in substantianigra pars compacta. With regard to the role of free radicals and oxidative agents in PD, it seems that aqueous extract of propolis with antioxidant contents can prevent neural degeneration. In this study, neuroprotective effects of intraperitoneal(ip) injection of aqueous extract of Iranian propolis and L-DOPA were compared in an experimental model of PD.

Materials and Methods: In this study, forty male rats were randomly divided into 8 groups: normal (N), lesioned(L), lesionedpropolis-treated 50,100mg/kg(L+propolis), lesioned L-DOPA-treated (L+LDOPA), propolis-pretreated and thenlesioned 50,100mg/kg(pretreatment+L) and sham-operated(SH) groups. The early PD model was induced by unilateral (left) intrastriatal injection of 6-hydroxydopamine (6-OHDA, 4 µg/µl of saline-ascorbate). The pretreatment+L groups was received intra-peritoneal (ip) pretreatment of aqueous extract of Iranian propolis (AEP) (50,100mg/kg/daily) for 2 weeks before surgery. Two weeks after surgery, the treatment groups were received ip treatment of AEP (50,100 mg/kg/daily) and L-DOPA(10mg/kg/daily) respectively for two weeks. After two weeks treatment, the animals were tested for rotational behavior and the number of substantianigra pars compacta(SNC) neurons.

Results: Our results showed that the aqueous extract of Iranian propolis decrease the rotational behavior in treatment and pretreatment rats and attenuate the reduction of number of SNC neurons.

Conclusion: Our finding shows in experimental model of PD, intra-peritoneal administration of aqueous extract of Iranian propolis has remarkably protective effects against 6-OHDA toxicity.

Keywords: Iranian propolis, Parkinson's disease, 6-OHDA, L-DOPA

* Corresponding author. Fax: +98 23 33448999 Tel: +98 23 33354170

leila.badban@yahoo.com

How to cite this article:

Safari M, Badban L, Sameni H, Bandegi A, Rashidypour A, Vafaei A. Comparison the protective effects of aqueous extract of Iranian propolis in 6-hydroxydopamine-induced model of parkinsonism in male rat with L-DOPA: A behavioral and histological evaluation. koomesh. 2014; 15 (4):584-591

URL http://koomeshjournal.semums.ac.ir/browse.php?a_code=A-10-2097-2&slc_lang=fa&sid=1