



Semnan University of Medical Sciences

# KOOMESH

Journal of Semnan University of Medical Sciences

**Volume 20, Issue 4 (Autumn 2018), 603-807**

**ISSN: 1608-7046**

**Full text of all articles indexed in:**

*Scopus, Index Copernicus, SID, CABI (UK), EMRO, Iranmedex, Magiran, ISC, Embase*

---

## بررسی تاثیر آلوم در ترمیم زخم زبان در رت

مینا مطلب‌نژاد<sup>۱</sup> (DDS, MS)، علی اکبر مقدم‌نیا<sup>۲</sup> (Ph.D)، فریبا اصغرپور<sup>۳\*</sup> (Ph.D)

۱- مرکز تحقیقات سلامت دهان، پژوهشکده سلامت، دانشگاه علوم پزشکی بابل، بابل، ایران

۲- مرکز تحقیقات علوم اعصاب، پژوهشکده سلامت، دانشگاه علوم پزشکی بابل، بابل، ایران

۳- مرکز تحقیقات مواد دندان، پژوهشکده سلامت، دانشگاه علوم پزشکی بابل، بابل، ایران

تاریخ دریافت: ۱۳۹۶/۴/۱۱ تاریخ پذیرش: ۱۳۹۷/۳/۸

f\_asgharpour@yahoo.com

• نویسنده مسئول، تلفن: ۰۱۱-۳۲۱۹۰۱۰۱

### چکیده

**هدف:** محلول آلوم برای درمان زخم‌های پوستی، دهانی، لثه و جلوگیری از پوسیدگی دندان به کار می‌رود. این پژوهش با هدف بررسی اثر آلوم بر روی بهبود زخم ایجاد شده بر سطح پشتی زبان رت انجام گرفت. مواد و روش‌ها: ۲۴ رت از جنس نر و از نژاد Wistar با میانگین سنی ۶-۸ هفته، به‌طور تصادفی به چهار گروه ۶ تایی تقسیم شدند. با پانچ بیوبسی، زخمی با قطر ۴ میلی‌متر و عمق ۱ میلی‌متر بر روی زبان همه رت‌ها ایجاد شد. سپس به‌طور روزانه حدود ۰/۱ میلی‌لیتر آلوم با غلظت‌های مختلف بر روی سطح زخم هر گروه پخش گردید. در روزهای سوم، ششم و دهم برای محاسبه بهبودی زخم، مساحت سطح زخم با استفاده از کولیس دیجیتال (۱/۱۰ mm) محاسبه گردید. یافته‌ها: در همه گروه‌ها با مقایسه مساحت سطح زخم در روزهای مختلف روند بهبودی مشاهده شد و این روند بهبودی در بین هر گروه معنی‌دار بود ( $P < 0.05$ ). اما آلوم در کاهش زمان بهبود زخم در مقایسه بین گروه‌ها موثر نبوده است و افزایش غلظت آلوم تاثیری بر روند بهبود زخم نداشت. نتیجه‌گیری: محلول آلوم در غلظت‌های ۷-۱۴٪ در بهبود زخم ایجاد شده بر روی سطح پشتی زبان رت موثر نبود. لذا پیشنهاد می‌شود که اثر غلظت‌های دیگر از آلوم، همچنین تکرار تجویز دارو چند بار در روز و اثر آن در سایر بیماری‌های زخمی دهانی مورد بررسی قرار گیرد.

واژه‌های کلیدی: ترکیب‌های آلوم، التیام زخم، زخم، موش‌های صحرایی نژاد ویستار

### مقدمه

ناشی از ضربه، اختلالات متابولیک و شرایط سیستمیک تضعیف‌کننده طولانی‌مدت مانند دیابت و قند خون ایجاد شود [۶]. به‌طور طبیعی، بهبود زخم آهسته است اما گاهی اوقات ممکن است مزمن شود و باعث درد و تورم گردد [۷]. زخم‌های مزمن می‌توانند با میکروارگانیزم‌ها آلوده شده و موجب تاخیر در بهبود زخم، سپتی سمی، نارسایی ارگان‌ها و مرگ سلول شوند [۸]. زخم‌های مخاطی بهبودی سریع‌تری نسبت به زخم‌های پوستی نشان داده‌اند. مطالعات انجام شده در حداقل سه مدل مختلف از بهبود زخم دهان در حال حاضر این را نشان می‌دهد که بسته شدن سریع زخم و کاهش سطح زخم از ویژگی‌های فنوتیپی برتری است که در حفره دهان مشاهده شده است، که احتمالاً به دلیل مرطوبت بودن محیط دهان، بهبود زخم نسبت به پوست سریع‌تر انجام می‌شود [۹-۱۱].

آلوم به‌عنوان یک قابض‌کننده با رسوب پروتئین موجب کاهش نفوذپذیری سلول می‌شود که این کاهش در سطح سلول

آلوم Alum یا زاج سفید، یکی از فراوان‌ترین عناصر در پوسته زمین است، اما تنها در مقادیر بسیار ناچیز در موجودات زنده یافت می‌شود [۱]. این ماده برای بیش از دو هزار سال قبل در طب سنتی در کشورهای چین و مصر استفاده می‌شد. از آن‌جا که این ماده یک ترکیب موجود در طبیعت است، مردم بین ۲۰ تا ۶۰ میلی‌گرم را در طول روز از طریق آبی که می‌نوشند، مواد غذایی که می‌خورند و هوایی که تنفس می‌کنند، مصرف می‌کنند [۲]. این نمک‌ها به‌طور گسترده‌ای در تصفیه مایعات استفاده می‌شود [۳]، اما در طب سنتی از محلول آلوم در درمان زخم‌ها استفاده می‌گردد [۲]. بهبود زخم یک فرایند پیچیده بوده و نیاز به عوامل و شرایط خاص دارد [۴]. روش‌های درمان زخم در طی زمان دست‌خوش تغییرات زیادی شده است. التیام زخم مستلزم تعامل بین انواع مختلف سلول‌ها، پروتئین‌های ساختمانی، فاکتورهای رشد و پروتئیناز می‌باشد [۵]. زخم‌ها ممکن است

تاریکی و با تصفیه هوا ۱۵ بار در هر ساعت قرار داده شدند. حیوانات به طور آزاد با خمیر رشد استاندارد (پلت) تغذیه و دسترسی آزاد به آب آشامیدنی در طول مدت آزمایش را داشتند [۱۵].

**ایجاد زخم.** برای ایجاد زخم بر روی زبان رت‌ها، آن‌ها را با استفاده از تزریق (کتامین-زایلوزین) بی‌هوش کرده و با پانچ بیوبسی ۴ میلی‌متری، زخمی با قطر ۴ میلی‌متر و عمق ۱ میلی‌متر بر روی زبان همه رت‌ها ایجاد شد. سپس به‌طور روزانه، به رت‌های گروه تیمار با سرنگ انسولین حدود ۰/۱ میلی‌لیتر آلوده با غلظت‌های مختلف برای هر گروه، به‌طوری‌که تمام سطح زخم زبان آغشته به محلول شود، ریخته می‌شد و گروه کنترل (گروه اول) به عنوان شاهد آب دریافت می‌کردند. در روزهای سوم، ششم و دهم برای محاسبه بهبودی زخم‌های همه گروه‌ها، با استفاده از کولیس دیجیتالی (۱/۱۰mm) و به‌صورت اندازه‌گیری بزرگ‌ترین و کوچک‌ترین قطر، مساحت سطح زخم محاسبه می‌گردید [۱۶]. در طول دوره، روند بهبود زخم با میکروسکوپ (Digital microscope (Dino-Lite, AM3011/3011T) مورد بررسی قرار گرفته شد.

**ملاحظات اخلاقی.** این آزمایشات توسط کمیته اخلاق مراقبت از حیوانات در دانشگاه علوم پزشکی بابل مورد تایید قرار گرفت.

**آنالیز آماری.** داده‌های این پژوهش با استفاده از نرم‌افزار spss ۱۹ و استفاده از تست آماری ANOVA و LSD) Post hoc مورد تجزیه و تحلیل قرار گرفت. همه داده‌ها به‌صورت  $means \pm SD$  و  $P < 0/05$  معنی‌دار تلقی شد.

## نتایج

مساحت سطح زخم در همه گروه‌ها در روزهای مختلف، روند بهبودی را نشان داد (شکل ۱) و این روند بهبودی در بین هر گروه معنی‌دار بود (جدول ۱). در روز سوم میانگین سطح زخم ایجاد شده بر روی زبان رت  $10/4 \pm 2/9$ ،  $11/4 \pm 1$ ،  $10/2 \pm 1/8$ ،  $11 \pm 1$  میلی‌متر به ترتیب برای گروه‌های کنترل، گروه اول، گروه دوم و گروه سوم بود (شکل ۱). در مقایسه اندازه زخم بین گروه‌ها تفاوت معنی‌داری در روز سوم مشاهده نشد ( $p=0/7$ ). در روز ششم میانگین سطح زخم‌ها برای کنترل و گروه‌ها به ترتیب  $7/5 \pm 2/5$ ،  $8/6 \pm 1/6$ ،  $5/1 \pm 1/8$  و  $5/3 \pm 0/7$  میلی‌متر بوده است (نمودار ۱) و گروه‌های دوم و سوم بهبودی بیش از ۵۰٪ را نشان دادند. از نظر کاهش اندازه زخم بین گروه‌ها در روز ششم تفاوت معناداری مشاهده شد ( $p=0/07$ ). در روز دهم میانگین سطح زخم ایجاد شده بر روی زبان رت  $1/7 \pm 0/8$ ،  $1/2 \pm 1/1$ ،  $1/7 \pm 0/7$ ،  $1/81 \pm 0/7$

و فضاهای میان‌بافتی محدود شده است. با این عمل نفوذپذیری غشای سلولی کاهش می‌یابد اما سلول زنده باقی می‌ماند. آلوده با انقباض و چروکیدگی بافت، حرکت پاتولوژیک ترانس مویرگی از پروتئین‌های پلاسما را مهار و موجب کاهش ادم ناحیه و التهاب می‌شود و با کاهش مخاط و یا دیگر ترشحات منطقه آسیب‌دیده خشک و موجب بهبود زخم می‌گردد. همچنین آلوده دارای توانایی تعامل با اسیدهای چرب آزاد یا تولید شده توسط باکتری بر روی چربی و سرکوب رشد باکتری به دلیل کاهش pH می‌باشد. آلوده با این مکانیسم‌ها موجب درمان و یا بهبود زخم می‌گردد [۱۲، ۱۳].

امروزه انواع مختلف آلوده به صورت ژل، سنگ، صابون و کریستال برای مقاصد مختلف درمانی و بهداشتی و یا به عنوان کرم برای درمان درماتیت استفاده می‌شود [۳]. اگر چه آلوده از نظر بیولوژیکی برای انسان غیر ضروری است، اما شواهدی از مطالعات اپیدمیولوژیک، آزمایشگاهی و مطالعات حیوانی و کلینیکی نشان داده‌اند که این ماده در درمان زخم‌های التهابی، درمان کولیت، درمان مسمویت‌ها [۱۳] و همچنین در دندان‌پزشکی در مهار پوسیدگی و کاهش سطح استرپتوکوک موتانس موثر بوده است [۱]. اثر مثبت آلوده را در سلامت لثه و به‌عنوان یک ماده منعقدکننده خون برای خراش‌های سطحی، کاهش زخم‌های لب، تب‌خال و بهبود زخم‌های دهانی به‌خصوص زخم‌های ناشی از آفت‌های مکرر بررسی شده است [۱۳]. در طب سنتی کشورمان، به‌خصوص در مناطق غرب ایران از آلوده در درمان زخم‌های دهانی استفاده می‌شود [۱۴]. با توجه به این که هیچ مطالعه‌ای در زمینه استفاده از آلوده در درمان زخم‌های سطح زبان یافت نشد، هدف از این مطالعه بررسی اثر غلظت‌های مختلف آلوده بر روی بهبود زخم ایجاد شده بر سطح اپیتلیومی زبان رت انجام گرفت.

## مواد و روش‌ها

تهیه نمک آلوده. آلوده با فرمول  $KAl(SO_4)_2 \cdot 12H_2O$  از شرکت مرک خریداری شد و برای تهیه غلظت‌های ۷٪، ۱۰٪ و ۱۴٪ از آلوده، آن را با آب مقطر رقیق کرده و سپس در ظروف شیشه‌ای قهوه‌ای به صورت Blind (با شماره مشخص شده) ریخته و در دمای ۴ درجه سانتی‌گراد نگهداری شد.

رت ۲۴ رت از جنس نر و از نژاد Wistar با وزن حدود  $180 \pm 25$  گرم با میانگین سنی ۶-۸ هفته، از مرکز حیوانات آزمایشگاهی دانشگاه علوم پزشکی بابل تهیه شد. حیوانات به چهار گروه ۶ تایی (گروه شاهد، گروه اول، گروه دوم و گروه سوم) به‌طور تصادفی تقسیم شدند و در قفس آلومینیوم تمیز در اتاقی با دمای  $27 \pm 2$  درجه سانتی‌گراد و ۱۲:۱۲ نور و

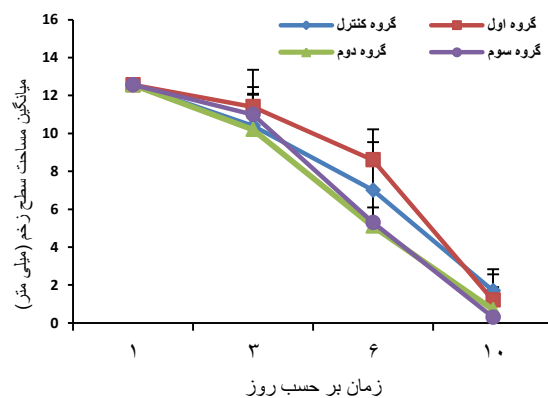
دوم و سوم به ترتیب  $10/2 \pm 0/4$ ،  $10/1 \pm 0/7$  و  $10 \pm 0/5$  روز در مقایسه با کنترل  $10/3 \pm 1$  روز بود. روند بهبود زخم در شکل ۲ نشان داده شده است.

$0/9 \pm 0/3$  میلی‌متر به ترتیب برای گروه‌های کنترل، گروه اول، گروه دوم و گروه سوم بود (نمودار ۱). در مقایسه اندازه زخم بین گروه‌ها در روز دهم تفاوت معناداری مشاهده نشد ( $P=0/5$ ). زمان نهایی بهبود کامل زخم برای گروه‌های اول،

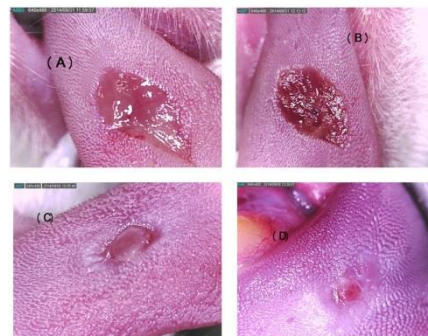جدول ۱. میانگین (Mean  $\pm$  SD) مساحت سطح زخم (میلی متر) در طول دوره به تفکیک گروه‌های مورد مطالعه

گروه	روز اول	روز سوم	روز ششم	روز دهم	p-value
کنترل	$12/5 \pm 0/1$	$10/4 \pm 2/9$	$7 \pm 2/5$	$1/7 \pm 0/8$	$0/001$
اول	$12/5 \pm 0/2$	$11/4 \pm 1$	$8/6 \pm 1/6$	$1/2 \pm 1/1$	$0/002$
دوم	$12/5 \pm 0/1$	$10/2 \pm 1/8$	$5/1 \pm 1/8$	$0/7 \pm 1/81$	$0$
سوم	$12/5 \pm 0/1$	$11 \pm 1$	$5/3 \pm 0/7$	$0/3 \pm 0/9$	$0$

نشان داده است که آلوم با عمل بر روی التهاب، ترشح و مراحل بازسازی روند بهبود زخم، زمان لازم برای بهبودی زخم را کاهش می‌دهد [۱۷]. Altaei و همکاران در مطالعه بر روی آفت‌های دهانی با تجویز غلظت‌های ۷-۳٪ از آلوم ۴ بار در روز، زمان بهبود زخم را کاهش دادند اما این زمان در غلظت ۱٪ معنی‌دار نبود [۱۳]. افزایش غلظت محلول آلوم در کاهش زمان زخم را می‌توان منطقی دانست، زیرا در غلظت‌های بالاتر، نمک‌ها اثر ضد باکتری قوی‌تری دارند و می‌توانند التهاب را با سرعت بیشتری کاهش دهند، اما در این پژوهش این افزایش تاثیری در روند بهبود زخم نداشت که احتمالاً تاثیر آلوم می‌تواند به نوع سلول نیز بستگی داشته باشد. همچنین تکرار تجویز دارو چند بار در روز می‌تواند در بهبود زخم موثر باشد. مقدم‌نیا در مطالعه‌ای برای ساخت پایه مناسب برای آلوم در درمان آفت‌های دهانی نشان داد که آلوم ۲٪ با پایه صمغ با زمان کاربردی ۳۰ دقیقه و آلوم ۱۰٪ با پایه کربوکسی متیل سلولز (CMC) در زمان ۱۵ دقیقه در درمان آفت‌های دهانی موثرترند [۱۴]. هم‌چنین Auwaid و همکاران در درمان پریودینت مزمن لثه نشان دادند که آلوم با غلظت‌های ۰/۱، ۰/۱۵ و ۰/۲ درصد موجب بهبود زخم در همه گروه‌های مطالعه می‌شود [۱۸]. در طب سنتی از آلوم در درمان ضایعات ناشی از لیشمانیوز جلدی نیز استفاده می‌شود. در تحقیقی بر روی این ضایعات در شهر ایلام نشان دادند که داروی محلی با ترکیبی از زاج سفید و سیاه و کات کیود در دو غلظت مختلف، تکثیر انگل لیشمانیا را متوقف کرد و موجب کاهش قطر هاله زخم در مقایسه با داروی آفسو تریسین B شد که در درمان لیشمانیا استفاده می‌شود [۱۹]. این مطالعات نشان می‌دهد که آلوم قادر به بهبود زخم‌های مخاطی و اپیدرمی می‌باشد اما در این پژوهش محلول آلوم در غلظت‌های ۷-۱۴٪ در بهبود زخم ایجاد شده بر روی سطح پشتی زبان رت موثر نبود. لذا پیشنهاد می‌شود که اثر



شکل ۱. تغییرات مساحت سطح زخم در طول دوره (Mean  $\pm$  SD)



شکل ۲. عکس از روند بهبود زخم ایجاد شده بر روی زبان رت: (A) روز اول، (B) روز سوم، (C) روز ششم، (D) روز دهم

## بحث و نتیجه‌گیری

محلول آلوم در گذشته و در حال حاضر به دلیل خواص ضد باکتری و قابض‌کنندگی زخم‌ها به عنوان یک دارو برای درمان زخم‌های دهان و لثه مورد استفاده قرار می‌گیرد. اما نتایج این مطالعه نشان داد که آلوم در کاهش زمان بهبود زخم ایجاد شده بر روی زبان رت موثر نبوده است و افزایش غلظت آلوم تاثیری بر روند بهبود زخم نداشت. هم‌چنین P-value برای سه گروه در مقایسه با کنترل معنی‌دار نبود. مطالعات قبلی

- [6] Epstein FH, Singer AJ, Clark RA. Cutaneous wound healing. *New England J Med* 1999; 341: 738-746.
- [7] Ashcroft GS, Mills SJ, Ashworth JJ. Ageing and wound healing. *Biogerontology* 2002; 3: 337-345.
- [8] Roberts PR BK, Santamauro JT, Zaloga GP. Dietary peptides improve wound healing following surgery. *Nutrition* 1998; 14: 266-269.
- [9] Chen L, Arbieva ZH, Guo S, Marucha PT, Mustoe TA, DiPietro LA. Positional differences in the wound transcriptome of skin and oral mucosa. *BMC Genomics* 2010; 11: 471.
- [10] Schrementi ME, Ferreira AM, Zender C, DiPietro LA. Site-specific production of TGF- $\beta$  in oral mucosal and cutaneous wounds. *Wound Repair Regen* 2008; 16: 80-86.
- [11] Mak K, Manji A, Gallant-Behm C, Wiebe C, Hart DA, Larjava H, et al. Scarless healing of oral mucosa is characterized by faster resolution of inflammation and control of myofibroblast action compared to skin wounds in the red Duroc pig model. *J Dermatol Sci* 2009; 56: 168-180.
- [12] Kleber CJ, Putt MS. Aluminum and dental caries. A review of the literature. *Clin Prev Dent* 1984; 6: 14-25.
- [13] Altaei TS A-JR. Evaluation of the efficacy of alum suspension in treatment of recurrent ulcerative ulceration. *J Bagh Coll Dentistry* 2005; 17: 45-48.
- [14] Moghadamnia AA KA, Daliri Hampa A. Formulation of oral mucoadhesive form of Alum and its clinical assessment. *J Kerman Univ Med Sci* 2000; 7: 145-151. (Persian).
- [15] Adiele L, Adiele R, Enye J. Wound healing effect of methanolic leaf extract of *Napoleona vogelii* (Family: Lecythidaceae) in rats. *Asian Pac J Trop Med* 2014; 7: 620-624.
- [16] Coelho FH, Salvadori G, Rados PV, Magnusson A, Danilevicz CK, Meurer L, et al. Topical aloe vera (*Aloe barbadensis* Miller) extract does not accelerate the oral wound healing in rats. *Phytother Res* 2015; 29: 1102-1105.
- [17] H. O. Effect of alum in intrapocket irrigation (pathfinder study). *J Bagh College Dentistry* 2011; 23: 63-66.
- [18] Kadhim J, Auwaid H. Alummouth wash as an adjunctive treatment in chronic periodontitis. *MDJ* 2011; 8: 328-334.
- [19] Bhrami AM. Effects of drug combined of black and white alum on cutaneous leishmaniasis lesion. *J Ilam Univ Med Sci* 2010; 17: 53-60. (Persian).

غلظت‌های دیگر از آلوم، هم‌چنین تکرار تجویز دارو چند بار در روز و اثر آن در سایر بیماری‌های زخمی دهانی مورد بررسی قرار گیرد.

### تشکر و قدردانی

این مطالعه حاصل طرح تحقیقاتی با کد طرح ۹۵۴۲۳۱۰ است که با حمایت مالی معاونت پژوهشی دانشگاه علوم پزشکی بابل انجام گرفت. هم‌چنین از همکاری صمیمانه آقای شیخ‌زاده در مرکز حیوانات دانشگاه که صمیمانه ما را در انجام این طرح یاری نمودند، تقدیر و تشکر به عمل می‌آید.

### منابع

- [1] Tanaka T, Maki K, Hayashida Y, Kimura M. Aluminum concentrations in human deciduous enamel and dentin related to dental caries. *J Trace Elem Med Biol* 2004; 18: 149-154.
- [2] Robert S. Armstrong JKB, Stephen P. Best, Brian W. Skelton and Allan H. White; Crystal structures of the  $\alpha$  alums CsM [SO<sub>4</sub>]<sub>2</sub>•12H<sub>2</sub>O (M = Rh or Ir). *J Chem Soc* 1983; P: 1973-1975.
- [3] NW HR. Aluminum toxicity and death following intravesical alum irrigation in a patient with renal impairment. *J Urol* 1992; 147: 697-699.
- [4] Hesaraki S, Yahyaei B. Histopathological comparison of the effects of Ceylon cinnamon, *Plantagolanceolata* and Flaxseed linum on experimental cutaneous wound healing process in rats. *Koomesh* 2016; 17: 752-760. (Persian).
- [5] Hoveizi E, Mohammadi T, Ebrahimi-barough S, Tavakol S. Healing potential of fibroblast cells cultured on a PLA/CS nanofibrous scaffold in skin regeneration in Wistar rat. *Koomesh* 2016; 17: 677-685.

## Effect of alum on tongue wound healing in rats

Mina Motallebnejad (DDS, MS)<sup>1</sup>, Ali Akbar Moghadamnia (Ph.D)<sup>2</sup>, Fariba Asgharpour (Ph.D)<sup>\*3</sup>,

1 - Oral Health Center, Health Research Institute, Babol University of Medical Sciences, Babol, Iran

2 - Neuroscience Research Center, Health Research Institute, Babol University of Medical Sciences, Babol, Iran

3- Dental Materials Research Center, Health Research Institute, Babol University of Medical Sciences, Babol, Iran

\* Corresponding author. +98 1132190101 f\_asgharpour@yahoo.com

Received: 2 Jul 2017; Accepted: 29 May 2018

**Introduction:** Alum solution is used to treat skin ulcers, oral, gums, and to prevent dental caries. The aim of this study was to investigate the effect of alum on wound healing on the dorsal surface of rat tongue.

**Materials and Methods:** Twenty-four male Wistar rats were randomly divided into four groups (n = 6 in each group). With biopsy punched, wound to 4mm diameter and 1 mm depth created on rat's tongue. Correspondingly, from the next day, the rats of the second, third and fourth groups received daily 0.1 ml of alum at concentrations of 7%, 10% and 14% on the wound's surface and control group received water. In the third, sixth and tenth days, the area of the wound surface was calculated using a gauge (1 / 10 mm).

**Results:** In all groups, improvement in the wound surface area in different days was observed, and the wound healing process was significant in each group (P <0.05). However, alum was not effective in reducing the time of wound healing in comparison with the groups, and increasing the concentration of alum was no effect on wound healing.

**Conclusion:** Alum solution was not effective in wound healing on the dorsal surface of rats tongue in 7 - 14% concentrations. Therefore, it is suggested that the effects of other concentrations of alum, as well as repeated administration of the drug several times a day, and its effect on other diseases of oral wounds examined.

**Keywords:** Alum Compounds, Wound Healing, Ucler, Wistar Rat.