

# بررسی نتایج بازسازی لیگامان متقاطع خلفی با استفاده از گرافت تاندون چهار سر به صورت دو بانندی

خلیل ا... ناظم\* (M.D)، خشایار جبل عاملی (M.D)، عبدالرضا توکلی (M.D)  
دانشگاه علوم پزشکی اصفهان، دانشکده پزشکی، بیمارستان الزهرا (س)، بخش ارتوپدی

## چکیده

سابقه و هدف: با وجود این که هنوز هم بسیاری از مؤلفین، درمان غیرجراحی را برای پارگی لیگامان متقاطع خلفی توصیه می کنند؛ در موارد لقی شدید، بسیاری از این بیماران با درمان غیرجراحی ناراضی هستند و از نظر بالینی هم نتایج خوب نیست. اخیراً محققین، بیش تر به دنبال عمل جراحی برای این عارضه هستند. به خصوص آن ها روشی را می خواهند که پس از عمل از نظر رضایت بیمار و معاینات بالینی نتایج قابل اعتمادتری داشته باشد. این مطالعه نتایج یک روش جدید را که لیگامان متقاطع خلفی را به صورت آناتومیکی و بیومکانیکی بازسازی می کند بررسی می نماید. در این روش از تاندون عضله چهارسر که در یک انتها به قطعه ای از استخوان پاتلا متصل بوده و در انتهای دیگر به صورت دو باند تاندونی می باشد به عنوان گرافت استفاده می شود.

مواد و روش ها: این یک مطالعه آینده نگر توصیفی تجربی است که روی ۱۴ بیمار با تشخیص پارگی لیگامان متقاطع خلفی با لقی شدید انجام شده است. این بیماران با وجود درمان کونسرواتیو، از Giving way و درد به دنبال راه رفتن طولانی و بالا رفتن از پله شاکمی بودند و در معاینه بالینی نیز لقی درجه III از نظر این لیگامان داشتند. در ابتدای عمل با استفاده از آرتروسکوپی، سایر علل ناراحتی زانو مثل پارگی منیسک ها مشخص و برطرف گردید و سپس با استفاده از تاندون چهارسر به صورت دوبانندی لیگامان متقاطع خلفی بازسازی شد.

یافته ها: یازده مرد و یک زن با سن متوسط ۲۳ سال، حداقل به مدت یک سال پی گیری شدند و دو مورد که پی گیری کامل نداشتند از مطالعه حذف شدند. این بیماران نتایج رضایت بخش معنی داری بعد از جراحی از نظر توصیف بیمار (Giving way)، درد و بالا رفتن از پله) و معاینات بالینی (تست های اختصاصی لیگامان متقاطع خلفی) نسبت به قبل از عمل به دست آوردند.

نتیجه گیری: هدف از بازسازی لیگامان متقاطع خلفی، به دست آوردن زانوی نزدیک نرمال از نظر آناتومیکی و بیومکانیکی است. در این مطالعه نتایج بازسازی این لیگامان با روش ذکر شده، مطلوب بوده و با توجه به این نتایج روش ذکر شده را که روشی جدید با استفاده و کمک از مجموعه روش های قبلی است، به عنوان روشی ایده آل برای بازسازی لیگامان متقاطع خلفی توصیه می کنیم.

واژه های کلیدی: بازسازی لیگامان متقاطع خلفی، لقی زانو، تاندون چهارسر

## مقدمه

کونسرواتیو (غیرجراحی) را برای این آسیب لیگامانی توصیه می کنند [۱۰]، اما نتایج مطالعات نشان می دهد که بسیاری از این بیماران با درمان کونسرواتیو، نتایج خوبی از نظر رضایت بیمار (درد در راه رفتن طولانی، درد در بالا رفتن از پله، خالی

آسیب لیگامان متقاطع خلفی، ۲۰-۳ درصد ضایعات لیگامانی زانو را شامل می شود [۱۶]. در درمان این ضایعات اختلاف نظر زیادی وجود دارد [۱۰]. تعدادی از مؤلفین درمان

مهم‌ترین مشکلات بازسازی لیگامان مقاطع خلفی با استفاده از گرافت عبارتند از:

۱- طول گرافت بایستی بلند باشد و از این نظر استفاده از چهار لایه عضلات هامسترینگ و گرافت استخوان تاندون استخوان (B.P.B) و تاندون آشیل، این طول کافی را به راحتی تأمین نمی‌کنند.

۲- P.C.L رباط ضخیمی است که اکثر گرافت‌های در دسترس این ضخامت را تأمین نمی‌کنند.

۳- محل چسبیدن P.C.L به تیبیا با زاویه منفرجه است و P.C.L در امتداد تیبیا قرار می‌گیرد و ایجاد تونل در تیبیا از جلو به عقب برای تعبیه گرافت زاویه حاده بین تیبیا و گرافت ایجاد می‌کند که این زاویه می‌تواند موجب تخریب لیگامان در محل خروج از استخوان گردد.

۴- محل چسبیدن لیگامان متقاطع خلفی به فمور وسیع است و در هر زاویه‌ای از دامنه حرکتی زانو، قسمت خاصی از این لیگامان باعث پایداری زانو می‌گردد، بنابراین گرافت بایستی در منطقه وسیعی به فمور متصل شود و در هر زاویه‌ای ایزومتریک باشد.

بعضی از جراحان برای بازسازی از گرافت‌هایی مثل هامسترینگ‌ها و یا B.P.B و یا تاندون آشیل به صورت اتوگرافت استفاده می‌کنند. عده‌ای از B.P.B به صورت آلوگرافت استفاده می‌کنند، این گرافت‌ها آناتومی P.C.L را به صورت پارشیال تأمین می‌کنند (یعنی فقط فونکسیون قسمت قدامی طرفی P.C.L را تأمین می‌کنند) [۶،۴،۱۱]؛ عده‌ای دیگر گرافت را از دو قسمت برمی‌دارند، مثلاً استفاده از B.P.B و هامسترینگ‌ها هر کدام برای یک قسمت از P.C.L [۶]. اشکالات تکنیک اخیر عبارت است از:

۱- برداشتن گرافت از دو ناحیه

۲- گرافت طولانی‌تر از آنچه هست مورد نیاز است.

۳- همان‌طور که گفته شد زاویه حاده بین گرافت و استخوان تیبیا باعث پارگی گرافت می‌شود [۸،۱۲].

همان‌طور که از تاندون چهارسر (Quadriceps) برای بازسازی A.C.L استفاده می‌شود، قبل از آن‌که در مجلات و

کردن زانو) و نیز معاینات بالینی (لقی زانو)، به‌خصوص در مواردی که لقی شدید (Grade III) وجود داشته باشد نخواهند داشت و این نتایج با گذشت زمان یعنی در پی‌گیری طولانی از نظر ایجاد استئوآرتروز در زانو باز هم بدتر خواهد شد [۹،۷،۱۳]. مطالعات روی Natural history پارگی P.C.L (Posterior cruciate ligament) بدون جراحی نشان داده است که ۷۰-۵۲ درصد این بیماران در درازمدت، درد در حالت ایستادن و راه رفتن دارند. ۲۰ درصد آن‌ها از Giving way شاکمی هستند و ۳۶ درصد تغییراتی رادیولوژیک مؤید استئوآرتروز دارند [۱۳]. شدت استئوآرتروز نسبت مستقیم با زمانی که از ایجاد عارضه گذشته است دارد [۷]. در یک مطالعه، ۹۰٪ بیماران با ضایعه P.C.L در موقع بازسازی لیگامان که چهارسال پس از آسیب لیگامانی بوده است تغییرات استئوآرتروزی در کمپارتمان داخلی زانو داشته‌اند [۳]. با این مقدمه، بازسازی P.C.L برای جلوگیری از استئوآرتروز و لقی زانو توصیه شده است [۵،۶]. علاوه بر انتخاب نوع درمان غیرجراحی و جراحی که سال‌ها مورد بحث بوده‌است و اخیراً بیش‌تر مؤلفین را به سمت درمان جراحی کشانده است؛ امروزه به انتخاب و ابتکار روش‌های جراحی که بتواند نتایج قابل قبولی از نظر Objective stability و یا تأخیر در ایجاد استئوآرتروز را تأمین کند توجه بیش‌تری شده است [۳].

روش‌های جراحی مختلفی برای این بازسازی توصیه شده است. روش‌های قدیمی از جمله استفاده از عضله Gastrocnemius و منیسک‌ها، دیگر جایی ندارند [۳]. اخیراً بازسازی این لیگامان فقط با استفاده از گرافت به صورت آزاد توصیه می‌شود (Free graft). اختلاف نظر زیادی در مورد این‌که کدام گرافت بهتر است و با چه وسیله‌ای این گرافت فیکس شود وجود دارد [۴].

با وجودی‌که بازسازی P.C.L از نظر فونکسیونل، بهبودی ایجاد می‌کند اما در درازمدت از نظر پایداری مفصل، نتایج مطلوب نیست [۵].

تروما، علائم Subjective و Objective قبل و بعد از عمل در یک پرسش‌نامه برای هر بیمار ثبت شد.

علائم Subjective شامل Giving way (دارد یا ندارد)، درد زانو در راه رفتن طولانی یعنی بیش از هزار متر و درد در بالا رفتن از پله (۱۵ تا ۲۰ پله) که به صورت بدون درد، درد خفیف، متوسط و شدید طبقه‌بندی می‌شود می‌گردید و قبل و بعد از عمل ثبت می‌شد (طبق جداول ۱ و ۳).

علائم Objective شامل بررسی پایداری مفصل با تست (PDT) Posterior drawer test در  $30^{\circ}$  و  $90^{\circ}$  در حالی که زانو در Neutral rotation بود ارزیابی می‌شد و در سه Grade یعنی I، II و III طبق جدول ۲ قبل و بعد از عمل در پرونده بیماران ثبت می‌شد. Grade I: میزان جابجایی تیبیا نسبت به فمور باید کم‌تر از پنج میلی‌متر؛ در Grade II: بین ۵-۱۰ میلی‌متر و در Grade III: بیش‌تر از ده میلی‌متر می‌باشد.

**تکنیک عمل.** بیمار در وضعیت Supine خوابیده، پس از آماده کردن بیمار با استفاده از تورنیکت تحت بی‌هوشی عمومی، ابتدا زانو با پورتال‌های کلاسیک آرتروسکوپی می‌شود و اشکالات داخل زانو را که می‌تواند باعث درد بیمار شود مثل پارگی منیسک، اشکالات غضروفی و Malalignment در مفصل پاتلوفمورال در صورت نیاز برطرف می‌شود، سپس گرافت برداشته می‌شود. گرافت شامل یک قطعه استخوانی از وسط استخوان کشکک به عرض  $10-12\text{mm}$  می‌باشد و طول آن به اندازه طول پاتلا می‌باشد که در امتداد آن، تاندون عضله چهارسر نیز به عرض  $16\text{mm}$  در تمام ضخامت تاندون برداشته می‌شود. طول تاندون تا حد امکان بلند برداشته می‌شود؛ قسمت تاندونی گرافت را از انتها به دو نیم کرده و این دو قسمت کردن، تا ۳-۲ سانتی‌متری استخوانی گرافت ادامه می‌یابد. دو باندل آماده شده به وسیله ویکریل ۱ با روش Krackow آماده می‌شود، به طوری که هر باندل در انتهای آزاد به وسیله چهار رشته ویکریل برای عبور از کانال‌های فمورال آماده شود. در قسمت استخوانی گرافت

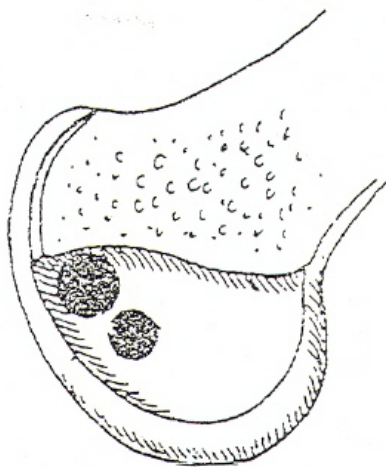
کتب استفاده از این گرافت برای بازسازی P.C.L ذکر شود ما به فکر افتادیم از این تاندون برای بازسازی P.C.L استفاده کنیم. طول این تاندون همراه با قسمت استخوانی پاتلا چسبیده به آن به اندازه کافی است، ضخامت آن هم مطلوب است. از طرف دیگر به صورت تئوری به نظر می‌رسد دو باندل کردن انتهای تاندون برای تأمین دو قسمت قدامی طرفی و خلفی میانی لیگامان P.C.L نیز آسان است، به علاوه قسمت استخوانی گرافت به موازات تیبیا در استخوان تیبیا فیکس می‌شود که امکان پارگی گرافت را کاهش می‌دهد و به نظر می‌رسد گرافت با این خصوصیات از هر نظر برای بازسازی P.C.L ایده‌آل باشد [۱۱، ۱۷]. هدف از انتشار این مقاله بررسی نتایج استفاده از گرافت ذکر شده (یعنی تاندون چهارسر به صورت دوباندل)، بر روی بیمارانی است که طی مدت چند سال با این تکنیک تحت بازرسی P.C.L قرار گرفته‌اند.

## مواد و روش‌ها

این یک مطالعه توصیفی آینده‌نگر تجربی است که روی بیمارانی که با تشخیص کلینیکی پارگی مزمن P.C.L با لقی شدید زانو (Grade III) به درمانگاه ارتوپدی بیمارستان الزهرا(س) از اول مهر ۱۳۷۹ تا اول مهرماه ۱۳۸۱ مراجعه کرده‌اند انجام گرفت. چهارده بیمار وارد مطالعه شدند، این بیماران با وجودی که مدت‌ها تحت درمان غیرجراحی (فیزیوتراپی و تغییر روش زندگی) بودند اما از نظر Subjective (درد و Giving way) و Objective (لقی زانو) شاکی بودند. تمام این بیماران قبل از بازسازی در همان مرحله برای رفع مشکلات داخلی زانو و یا رد آن‌ها تحت آرتروسکوپی قرار گرفته و مشکلات آن‌ها به غیر از مشکل P.C.L تا حد امکان برطرف شده بود. هیچ‌کدام از این بیماران Malalignment شدید که نیاز به اصلاح داشته باشد در اندام نداشتند.

عمل برای بیماران توضیح داده شد و اجازه‌نامه کتبی از بیماران گرفته شد. خصوصیات بیمار از نظر جنس، سن، موقع

زده می‌شود. در این‌جا پایداری زانو معاینه و ایزومتریک بودن باندل‌ها مورد بررسی قرار می‌گیرد، که در تمام موارد زانو کاملاً Stable و هیچ‌گونه لقی وجود نداشته است. زانو را بسته و یک آتل خلفی برای بیمار گرفته می‌شود (درحالی‌که زانو در Full extension قرار دارد). بیمار پس از چند روز راه‌اندازی می‌شود و توان بخشی از این‌جا به بعد مانند سایر روش‌های بازسازی P.C.L انجام شد. بیماران به‌صورت دوره‌ای ویزیت و پی‌گیری شدند و ویزیت نهائی یک‌سال بعد از عمل در پرسش‌نامه ثبت شد. در این مدت پی‌گیری علائم Objective و Subjective به صورت مرتب انجام می‌شد که چون ربطی به موضوع بررسی ما ندارد، فقط علائم Subjective و Objective قبل از عمل و یک‌سال بعد از عمل با استفاده از تست‌های آماری McNemar و Wilcoxon مورد بررسی قرار گرفت. P-value کم‌تر از ۰/۰۵ با ارزش و معنی‌دار تلقی شد. داده‌ها با نرم افزار SPSS آنالیز گردید.



شکل ۲. محل ایزومتریک تونل‌ها در فضای بین کوندیلی

## نتایج

۱۴ بیمار (۱۳ مرد و یک زن) مورد مطالعه قرار گرفتند. دو بیمار به‌خاطر پی‌گیری ناکامل از مطالعه خارج شدند. بیماران در هنگام ورود به مطالعه سن متوسط ۲۳ سال داشتند و مکانیسم ضایعه در تمام موارد تروما بود.

دو سوراخ با دریل  $2/7^{mm}$  به فاصله  $1-2^{cm}$  از هم ایجاد می‌شود (شکل ۱).



شکل ۱. نمای شماتیک گرفت

از ادامه همین شکاف که گرفت برداشته شد، وارد زانو شده باقی مانده‌های P.C.L برداشته می‌شود و در صورت تنگی Intercondylar notch و نیاز، Notch plasty نیز انجام می‌شود. استامپ فمورال P.C.L مشخص است که در این ناحیه دو سوراخ به قطر  $8^{mm}$  به‌کمک گاید به‌فاصله  $1-2^{mm}$  از هم در محل چسبیدن P.C.L به فمور ایجاد می‌شود. فاصله این دو تونل از بیرون هر چه بیشتر باشد بهتر است (شکل ۲) این تونل‌ها در ساعت‌های ده و سی دقیقه در سمت چپ و یک و سی دقیقه در سمت راست بلافاصله عقب سطح مفصلی کوندیل داخلی در Notch قرار می‌گیرند و تونل خلفی نسبت به جلویی، دیستال‌تر قرار می‌گیرد. بایستی سعی شود این تونل‌ها کاملاً در محل آناتومیک P.C.L باشند. سپس بیمار را به لاترال چرخانده و با یک Incision به‌شکل Lazy S در حفره رکیب کپسول مفصلی و سپس قسمت تیبیال مفصل expose می‌شود. پس از برداشتن محل چسبیدن P.C.L به تیبیا، یک ناودان در محل آن ایجاد می‌شود، به‌طوری‌که قسمت استخوان گرفت بتواند در آن قرار گیرد. پس از عبور دو باندل گرفت از زخم حفره رکیب به Intercondylar قسمت استخوانی، گرفت در محل خود تعبیه و با دو عدد پیچ، کانسلوس به ضخامت  $4^{mm}$  عمود بر تیبیا فیکس می‌شود. زخم خلفی پس از شستشو، لایه به لایه بسته می‌شود؛ دوباره بیمار را چرخانده (در وضع Supine)، هر کدام از باندل‌ها را از کانال مربوطه در فمورال عبور داده و نخ‌های ویکریل ذکر شده از سوراخ‌های کوندیل مدیال فمور بیرون کشیده می‌شود. این نخ‌ها در حالی‌که زانو در  $30-40^{\circ}$  Flexion قرار دارد به هم‌دیگر تحت حداکثر Tension گره

طبق جدول ۳ قبل از عمل ۹ بیمار از ۱۲ بیمار از Giving way شاکمی بودند، در حالی که یک سال پس از عمل هیچ کدام از بیماران از Giving way شاکمی نبودند که این اختلاف نیز معنی دار است ( $P < 0.05$ ).

جدول ۳.

		Presence	Absence	P value
Giving way	B.O*	9	3	<0.05
	A.O**	---	12	

\* B.O: Before Operation

\*\* A.O: After Operation

در بررسی علائم Objective نیز این نتایج به دست آمد: هر ۱۲ بیمار قبل از عمل P.D.T در  $90^{\circ}$  خم بودن و روتاسیون نوترال، Grade III داشتند در حالی که یک سال پس از عمل ده بیمار لقی Grade I و دو بیمار لقی Grade II داشتند که اختلاف معنی داری بین قبل و بعد از عمل وجود دارد ( $P < 0.05$ ).

هر ۱۲ بیمار قبل از عمل P.D.T در  $30^{\circ}$  خم بودن زانو و روتاسیون نوترال، Grade III داشتند در حالی که یک سال پس از عمل ۵ بیمار در این تست Grade I و ۷ بیمار در Grade II قرار داشتند که باز اختلاف معنی دار است ( $P < 0.05$ ).

دامنه حرکتی زانو در تمام بیماران، یک سال پس از عمل کامل بوده و هیچ گونه عارضه‌ای از قبیل پارگی عضله چهارسر، شکستگی پاتلا، عفونت و غیره در بیماران دیده نشد.

## بحث

به صورت تئوری P.C.L به صورت دو باندل جداگانه یعنی Anterolateral و Posteromedial عمل می‌کند یعنی باندل قدامی - طرفی در موقع خم بودن و باندل خلفی - میانی در اکستنسین زانو باعث پایداری زانو می‌گردند [۱۴، ۱۵، ۶، ۱]. وقتی در بازسازی P.C.L گرفت به صورت یک قطعه‌ای به کار برده می‌شود فقط یکی از باندل‌ها (فقط باندل قدامی - طرفی)

همان‌طور که در جدول ۱ ملاحظه می‌شود قبل از جراحی یک بیمار درد مختصر، ۹ بیمار درد شدید و دو بیمار درد آزاردهنده شدید به دنبال راه رفتن طولانی داشتند. یک سال پس از عمل، دو بیمار درد مختصر و ده بیمار هیچ گونه دردی پس از راه رفتن طولانی نداشتند که این نشان دهنده اختلاف معنی دار کاهش درد پس از عمل می‌باشد ( $P < 0.05$ ).

جدول ۱.

Pain		Without pain	Mild	Moderat to severe	Disabling	P value
Pain in long	* B.O	---	1	9	2	<0.05
Walking	** A.O	10	2	---	---	
Pine in	B.O	---	7	4	1	<0.05
Climbing	A.O	9	3	---	---	

\* B.O: Before Operation

\*\* A.O: After Operation

قبل از عمل در بالا رفتن از پله، ۷ بیمار درد خفیف، ۴ بیمار درد شدید و یک بیمار درد آزاردهنده داشتند. یک سال پس از جراحی در بالا رفتن از پله ۹ بیمار بدون درد و سه بیمار درد مختصر داشتند که نشان دهنده اختلاف معنی داری از کاهش درد در موقع بالا رفتن از پله به دنبال جراحی است ( $P < 0.05$ ).

جدول ۲.

Posterior Drawer Test		Grade I	Grade II	Grade III	P value
In 90 Flexion	B.O*	---	---	12	<0.05
	A.O**	10	2	---	
In 30 Flexion	B.O*	---	---	12	<0.05
	A.O**	5	7	---	

\* B.O: Before Operation

\*\* A.O: After Operation

سودمندتر از استفاده از این تاندون به صورت یک باندی باشد [۱۷،۱۱]. استفاده از دو گرافت جداگانه برای بازسازی آناتومیکی P.C.L و ایجاد دو کانال، در قسمت فمورال این لیگامان نتایج بالینی و بیومکانیکی خوبی داشته است اما این روش‌ها کاملاً جدید و نتایج، کوتاه مدت است؛ به علاوه از نظر تکنیکی خیلی مشکل است. روش ما که روش جدید و استفاده از تجارب گذشته دیگران است بر روش‌های قبلی مزایای زیر را می‌تواند داشته باشد:

- ۱- بازسازی آناتومیکی P.C.L را تأمین می‌کند بدون آن‌که مجبور باشیم گرافت را از دو ناحیه برداریم.
- ۲- چون در این روش قسمت استخوانی گرافت را به پشت تیبیا فیکس می‌کنیم و نیازی به ایجاد تونل در تیبیا نیست، طول کم‌تری برای گرافت لازم است که طول تاندون چهارسر این نیاز را به راحتی و به حد کافی تأمین می‌کند.
- ۳- در این روش زاویه حاده بین تیبیا و گرافت وجود ندارد و قسمت استخوانی گرافت در امتداد قسمت تاندونی آن می‌باشد، بنابراین امکان خراب شدن گرافت در این محل به مراتب کم‌تر است.

همان‌طور که در نتایج، ذکر شد تمام ۱۲ بیمار پی‌گیری شده ما از نظر Subjective، یعنی Giving way، درد پس از راه رفتن طولانی و بالا رفتن از پله، بهبودی معنی‌داری نسبت به قبل از عمل پیدا کردند. P.D.T در Neutral rotation و در زاویه‌های  $30^{\circ}$  و  $90^{\circ}$  خم کردن زانو هم به‌طور قابل ملاحظه‌ای بهبود یافت که این بهبودی در  $90^{\circ}$  به مراتب چشم‌گیرتر بود. مسلماً اگر بتوان هر کدام از باندل‌ها را به‌طور جداگانه در زاویه‌های  $30^{\circ}$  و  $90^{\circ}$  فیکس کرد این بهبودی Objective باز هم چشم‌گیرتر خواهد شد. (سعی می‌کنیم در آینده بتوانیم).

اشکال تکنیک ما سخت بودن تکنیک عمل و نیاز به تغییر وضعیت دادن بیمار است که با توجه به اعمال مختلف زانو که در کلینیک ما انجام می‌شود و با تکرار این روش سهل‌تر خواهد شد.

بازسازی شده است که در حالت خم بودن زانو باعث ثبات زانو می‌گردد؛ از سوی دیگر چون اکثر فعالیت‌های زانو در زیر هفتاد درجه می‌باشد، بنابراین این باندل بازسازی شده در پائین  $70^{\circ}$  تحت کشش قرار گرفته و در نهایت دچار خستگی و طولیل شدن و شل شدن می‌گردد [۶]. بنابراین بهتر است که هر دو باندل این لیگامان بازسازی شود تا P.C.L بازسازی شده بتواند در تمام درجات، باعث ثبات در زانو گردد. اگر بخواهیم هر باندل را به صورت جداگانه ارزیابی بالینی کنیم بایستی Posterior drawer test را برای باندل قدامی - طرفی در  $30^{\circ}$  و برای خلفی - میانی در  $90^{\circ}$  انجام دهیم [۱۳]. روش‌های قدیمی بازسازی با استفاده از منیسک و عضله Gastrocnemius مسلماً این اهداف را برآورده نمی‌کنند، بنابراین این روش‌ها دیگر انجام نمی‌شوند. حتی استفاده از گرافت‌هایی مثل هامسترینگ‌ها به علت کم قطر بودن و کوتاه بودن (استفاده از چند باندل هامسترینگ)، این نیاز را تأمین نمی‌کنند [۶]. کلیه گرافت‌ها از جمله B.P.B هم بازسازی آناتومیکی خوبی برای P.C.L ایجاد نمی‌کنند. به علاوه این گرافت‌ها به مراتب ضعیف‌تر از گرافت تاندون چهارسر می‌باشند [۶،۴].

در بازسازی‌های P.C.L هر چند نتایج در گزارش‌های مختلف خوب گزارش می‌شود، اما پایداری Objective، مسلماً پائین است؛ مثلاً در یک بررسی به وسیله Kenedy و Gaplpin با استفاده از Gastrocnemius، ۸۰ درصد نتایج خوب و عالی گزارش دادند، در صورتی‌که پایداری مفصل در تمام موارد به مراتب کم‌تر از P.C.L عادی بود [۵]. در یک بررسی دیگر با استفاده از گرافت به صورت Single bundle نتایج از نظر پایداری مفصل، ۶۸ درصد رضایت‌بخش و ۳۲ درصد غیررضایت‌بخش گزارش شده است [۵]. استفاده از گرافت‌ها و تکنیک‌های جدید هم هرچند از نظر فونکسیون، ایجاد بهبودی قابل ملاحظه می‌کنند اما از نظر پایداری نهایی، نتایج به مراتب پائین‌تر از زانوهای عادی است [۵].

مؤلفین به صورت تئوری عقیده دارند که استفاده از تاندون چهارسر به صورت دوباندی می‌تواند از نظر مکانیکی

## منابع

- [10] Miller RH. Knee Injuries. In: Canale ST. editor. Campbell's operative orthopaedics. 10<sup>th</sup> ed. Pennsylvania: Mosby; 2003. p.2199- 2300.
- [11] Nyland JH, Cabron DN. Double- bundle posterior cruciate ligament reconstruction with allograft tissue: 2 year postoperative outcomes, knee surgery, sport traumatology. *Arthroscopy*, 2002; 10(5): 274-279.
- [12] Ohkoshi Y, Nagasaki S, Yamamoto K, Urushibara M, Tada H, Shigenobu K, et al. A new endoscopic posterior cruciate ligament reconstruction: minimizing grafts angulation. *Arthroscopy*, 2001; 17(3): 258-263.
- [13] Parolie JM, Bregfeld JA. Long term results of nonoperative treatment of isolated posterior cruciate ligament injuries in athlete. *Am J Sports Med*, 1986; 14: 35.
- [14] Race A, Amis AA. Loading of the two bundles of the P.C.L: analysis of bundle function in A.P drawer test. *J Biomech*, 1996; 29: 873-879.
- [15] Race A, Amis AA. P.C.L reconstruction: In vitro biomechanical comparison of isometric vs. single and double-bundled anatomic grafts. *J Bone Joint Surg*, 1998; 80B: 1733-1739.
- [16] Shenck RCJr. Injuries of the knee. In: Beaty JH, Kasser JR. editors. *Fractures in adults*. 5<sup>th</sup> ed. Philadelphia: Lippincott Williams & Wilkins; 2001. p.1843-1937.
- [17] Valldvit A, Kambic H, Lilly D, Graham S, Parker R, Bregfield J. Nonlinear fitting of mechanical data for efficacy determination of single versus double bundle achilles tendon grafts for P.C.L reconstruction. *Bio Med Engin*, 2002; 12(3): 309-317.
- [1] Amis AA. Anatomy and biomechanics of the P.C.L. *Sports Med Arthroscop Rev*, 1997; 7: 225-234.
- [2] Andreas C, Stahelin MD, Nober P. Anatomical double bundle P.C.L ligament reconstruction using hamstring tendons. *Arthroscopy*, 2001; 17(1): 88-97.
- [3] Bisson LJ, Clancy WG. Posterior cruciate ligament injuries. In: Sall JN, Scott WN. editors. *Surgery of the knee*. 3<sup>th</sup> ed. Pennsylvania: Churchill Livingstone; 2001. p. 879-910.
- [4] Chen CH, Chen WJ, Shin CH. Arthroscopic reconstruction of posterior cruciate ligament a comprasion of quadriceps tendon autograft and quadripole hamstring tendon graft. *Arthroscopy*, 2002; 18(6): 603-612.
- [5] Ching JW, Han SH. Outcome of surgical reconstruction for posterior cruciate and poserolateral instabilities of the knee. *Injury*, 2002; 33: 815-821.
- [6] Clancy WG Jr, Shelbourne KD, Zoellner GB, Keene JS, Reider B, Rosenberg TD. Treatment of knee joint instability secondary to rupture of posterior cruciate ligament, report of new procedure. *J Bone Joint Surg*, 1983; 65A: 310.
- [7] Dandy DJ, Pusey RJ: The long-term results of unrepaired tears of the posterior cruciate ligament. *J Bone Joint Surg*, 1982; 64B: 92.
- [8] Dunlop DG, Woodnutt DJ, Nutton RW. A new method of determine graft angles after knee ligament reconstruction. *J Orthoped Res*, 2003; 21(1): 177-182.
- [9] Keller PM, Shelbourne D, Mc Carroll JR, Retting AC. Nonoperatively treated isolated posterior cruciate ligament injuries. *Am J Sports Med*, 1993; 21: 132.

